

## Венозная мальформация спонгиозного тела уретры

О.Б. Жуков<sup>1</sup>, В.Е. Синицин<sup>2</sup>, Ю.Э. Рудин<sup>1</sup>, Д.В. Романов<sup>3</sup>, Е.В. Бабушкина<sup>4</sup>

<sup>1</sup>НИИ урологии и интервенционной радиологии им. Н.А. Лопаткина – филиал ФГБУ «Национальный медицинский исследовательский центр радиологии» Минздрава России; Россия, 105425 Москва ул. 3-я Парковая, 51, стр. 4;

<sup>2</sup>ФГАУ «Лечебно-реабилитационный центр» Минздрава России; Россия, 125367 Москва, Ивановское шоссе, 3;

<sup>3</sup>ГБУЗ г. Москвы «Детская городская клиническая больница святого Владимира Департамента здравоохранения г. Москвы»; Россия, 107014 Москва, ул. Рубцовско-Дворцовая, 1/3;

<sup>4</sup>ГБУЗ г. Москвы «Детская поликлиника № 7 Департамента здравоохранения г. Москвы»; Россия, 111538 Москва, ул. Молдагуловой, 5А

**Контакты: Олег Борисович Жуков [ob.zhukov@yandex.ru](mailto:ob.zhukov@yandex.ru)**

В статье представлен редкий клинический опыт наблюдения и лечения 3 больных (2 детей и 1 взрослого) с венозной мальформацией (ВМ) головки полового члена. У 2 больных (2 и 15 лет) заболевание протекало бессимптомно, но имелась тенденция к увеличению образований головки полового члена с возрастом. У 20-летнего юноши отмечались эпизодические кровотечения из уретры при половой жизни и спонтанных эрекциях. Всем больным было проведено комплексное клиничко-урологическое обследование, включавшее ультразвуковое исследование с доплерографией почек и мочевого пузыря, предстательной железы, общих подвздошных вен, органов мошонки, полового члена, а также магнитно-резонансную томографию органов малого таза с контрастированием, ангиографию, уретроцистоскопию, кавернозографию. В качестве метода лечения всем пациентам было выбрано чрескожное склерозирование ВМ раствором блеомицина. Больным в возрасте 2 и 15 лет инъекция блеомицина была проведена дважды, пациенту в возрасте 20 лет – однократно. Все больные были выписаны домой на 3-и сутки с момента склерозирования в удовлетворительном состоянии. При катанестическом осмотре было установлено, что ВМ у пациентов 2 и 15 лет была полностью устранена по результатам клинического осмотра, данных ультразвукового исследования и магнитно-резонансной томографии. У больного 20 лет через 3 мес наблюдения зафиксировано уменьшение ВМ.

**Ключевые слова:** венозная мальформация, уретроррагия, спонгиозное тело уретры, склеротерапия, блеомицин, венозная аномалия

DOI: 10.17650/2070-9781-2017-18-3-??-??

### Venous malformation of the spongy body of the urethra

O.B. Zhukov<sup>1</sup>, V.E. Sinitsin<sup>2</sup>, Yu.E. Rudin<sup>1</sup>, D.V. Romanov<sup>3</sup>, E.V. Babushkina<sup>4</sup>

<sup>1</sup>N.A. Lopatkin Scientific Research Institute of Urology and Interventional Radiology – branch of the National Medical Research Radiology Center, Ministry of Health of Russia; Build. 4, 51 3<sup>rd</sup> Parkovaya St., Moscow 105425, Russia;

<sup>2</sup>Treatment and Rehabilitation Center, Ministry of Health of Russia; 3 Ivan'kovskoe Shosse, Moscow 125367, Russia;

<sup>3</sup>St. Vladimir Children's City Clinical Hospital, Moscow Healthcare Department;

1/3 Rubtsovsko-Dvortsovaya St., Moscow 107014, Russia;

<sup>4</sup>Children's Polyclinic No. 7, Moscow Healthcare Department; 5A Moldagulovoy St., Moscow 111538, Russia

The article presents a rare clinical experience of observation and treatment of 3 patients (2 children and 1 adult) with venous malformation (VM) of the glans penis. In 2 patients (2 and 15 years) this penile disease was asymptomatic, but there was a tendency to increase head formations with age. A 20-year-old boy had episodic bleeding from the urethra during sexual activity and spontaneous erections. All patients underwent a comprehensive clinical urological examination, including ultrasound with dopplerography of the kidneys and bladder, prostate, common iliac veins, scrotum organs, penis, as well as magnetic resonance imaging of the pelvic organs with contrasting, angiography, ureterocystoscopy, and cavernosography. As a method of treatment for all patients, the use of percutaneous sclerosis of VM with a solution of bleomycin was chosen. Patients aged 2 and 15 years were injected with bleomycin twice, a patient at the age of 20 years – single. All patients were discharged home on the 3<sup>rd</sup> day after sclerosing in a satisfactory condition. At follow-up examination it was found that VM in patients 2 and 15 years was completely eliminated by the results of clinical examination, ultrasound and magnetic resonance imaging. In a patient of 20 years after 3 months of observation, a decrease in VM.

**Key words:** venous malformation, urethrorragia, spongy urethra, sclerotherapy, bleomycin, venous anomaly

### Введение

Венозная мальформация (ВМ) спонгиозного тела уретры является редкой сосудистой аномалией и чаще выявляется в юношеском возрасте. ВМ представляет собой аномальное развитие и патологическое расширение поверхностных и/или глубоких вен спонгиозного тела уретры. Этот вид мальформации чаще проявляется в раннем, подростковом или юношеском возрасте и может появляться на любом участке тела, включая кожу, мышцы, кости и внутренние органы. ВМ отличаются по размеру и расположению; могут быть поверхностными или глубокими, изолированными или поражать несколько частей тела или органов. Их цвет зависит от глубины и объема пораженных сосудов. Чем ближе пораженные сосуды к поверхности кожи, тем насыщенней цвет: от голубоватого до темно-синего или бордово-красного (рис. 1 и 2).

В некоторых случаях ВМ путают с гемангиомами. При глубоком, изолированном расположении порока кожа может быть не изменена. ВМ, как правило, мягкие на ощупь и при нажатии легко сжимаются, меняя цвет. Обычно они увеличиваются с возрастом, пропорционально росту ребенка. Однако такие факторы, как травма, операция, инфекции, гормональные изменения, связанные с половым созреванием, могут привести к их бурному росту.

Существуют заболевания, связанные с ВМ. К ним можно отнести синдром невуза по типу «синего резинового пузыря» (синдром Бина). Это редкая мультифокальная ВМ, которая проявляется в виде образования множества папул синего или черного цвета на коже, в голове и внутренних органах, чаще в желудочно-кишечном тракте. Заболевание течет тяжело и часто связано с серьезными и потенциально фатальными кровотечениями и анемиями. Лечение состоит из комбинации медикаментозного, хирургического и эндоскопического методов. Также выделяют синдром Маффуччи — редкое и крайне тяжелое генетическое

заболевание, которое представляет собой комбинацию ВМ и энхондроматоза. Заболевание приводит к значительной деформации конечностей, укорочению рук и ног, патологическим переломам. Сосудистые мальформации при данном пороке проявляются на коже или в подкожно-жировой клетчатке, но они могут возникать во внутренних органах и слизистых оболочках. Также при этом пороке возможно появление лимфатических мальформаций (лимфангиом). К наследственным мальформациям относят гломусо-венозную мальформацию — мультифокальную ВМ, которая характеризуется наличием гломусных клеток в стенках аномальных сосудов. Заболевание проявляется в виде множества мелких пятен и папул на коже. Цвет высыпаний варьирует от розового до голубовато-фиолетового. Чаще всего гломусо-венозная мальформация проявляется на конечностях, но возможны варианты ее возникновения на слизистых оболочках полости рта, век и в мышцах.

Диагноз ВМ, как и всех других сосудистых аномалий, устанавливается на основании тщательно собранного анамнеза, физикального осмотра и лучевых методов исследования, таких как ультразвуковое исследование (УЗИ), мультиспиральная компьютерная томография, спонгиозография, магнитно-резонансная томография (МРТ) и ангиография. Четкого алгоритма применения лучевых методов при этом заболевании в настоящий момент нет. При поражении полового органа прибегают к эндоскопической диагностике. Сосудистые мальформации головки полового члена неприятны для пациентов не только из-за косметических проблем, но также из-за того, что они могут приводить к социальной дезадаптации, сексуальным нарушениям. Имеется риск травматизации не только патологической сети сосудов головки полового члена, но и легко кровоточивых сосудов слизистой оболочки уретры при эрекции, что может угрожать серьезной кровопотерей.

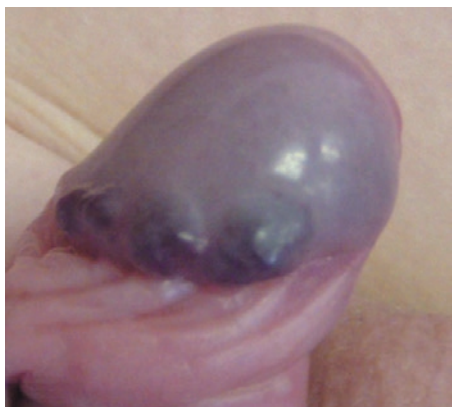

Рис. 1. Больной С., 15 лет. Венозная мальформация спонгиозного тела уретры

Fig. 1. Patient S., 15 y. o. Venous malformation of the spongy urethra

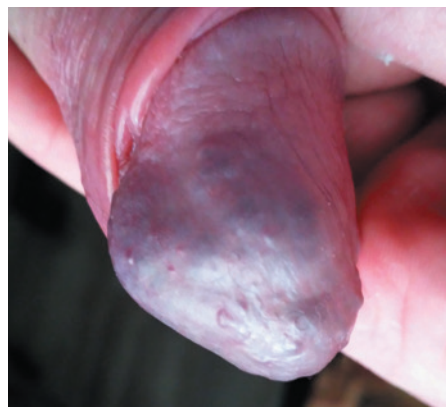

Рис. 2. Больной М., 20 лет. Внешний вид венозной мальформации головки полового члена

Fig. 2. Patient M., 20 y. o. Venous malformation of the glans penis

Риск осложнений при ВМ головки члена зависит от глубины и объема поражения. К симптомам данного заболевания относятся: отеки и болезненность в зоне поражения; варикозное расширение поверхностных вен; кровотечения и нарушение свертываемости крови; тромбозы и тромбозы. Лечение ВМ включает в себя такие методы, как длительное или постоянное ношение компрессионного трикотажа, склеротерапия, хирургическое удаление, лазеротерапия, медикаментозная терапия. Стоит отметить, что варианты лечения могут комбинироваться между собой в зависимости от локализации поражения, его размеров, симптомов и осложнений. ВМ полового члена являются редкими патологическими изменениями в урологической практике, и выбор их лечения до сих пор остается спорным.

Существующие методы лечения сводятся к применению неодимовых лазеров, особенно если данный порок локализуется в поверхностных слоях мягких тканей [1]. Также возможно введение склерозирующих веществ (лауромакрогол 400 и др.) [2]. Данные препараты были успешно применены в урологической практике при лечении взрослых пациентов. В некоторых случаях при их применении возникали стойкие флебиты. Необходимость использования данных препаратов в педиатрической практике потребовала пересмотра тактики и подходов к их применению, а также поиска других склерозирующих веществ.

Препаратом, наиболее часто используемым в педиатрической практике, является блеомицин (bleomycin) — гликопептидный антибиотик, который синтезируют бактерии *Streptomyces verticillus*, цитостатик. Вещество представляет собой смесь различных гликопептидных антибиотиков фракций А2, В2 и др. Данный препарат успешно применяется для склерозирования различных патологических венозных полостей [2], но опыта его использования в мировой педиатрической и взрослой практике в лечении ВМ и венозных пороков полового члена пока нет.

Мы излагаем в данной статье ретроспективную оценку безопасности и эффективности чрескожной склеротерапии раствором блеомицина у 2 детей и взрослого пациента с ВМ головки полового члена.

### Материалы и методы

В 2014–2017 гг. нами было проведено малоинвазивное хирургическое лечение 3 больных в возрасте 2, 15 и 20 лет. У всех пациентов визуально и пальпаторно определялась ВМ головки полового члена. В 2 случаях заболевание протекало бессимптомно, но имелась тенденция к увеличению образований головки полового члена с возрастом. У 20-летнего юноши отмечались эпизодические кровотечения из уретры при половой жизни и спонтанных эрекциях. Родители детей обратились в больницу (в первую очередь из-за косметической проблемы). В качестве обследования всем пациентам выполняли

триплексное УЗИ и МРТ органов малого таза. В связи с кровотечениями у юноши 20 лет ему было проведено комплексное клиничко-урологическое обследование, включавшее в себя УЗИ с доплерографией почек и мочевого пузыря, предстательной железы, общих подвздошных вен, органов мошонки, полового члена, а также МРТ органов малого таза с контрастированием, ангиографию, уретроцистоскопию, кавернозографию. В качестве метода лечения всем пациентам было выбрано применение чрескожного склерозирования ВМ раствором блеомицина. Концентрация склерозирующего вещества составляла 15 мг в 5 мл физиологического раствора, объем введения препарата — от 2 до 5 мл на инъекцию. Больным в возрасте 2 и 15 лет инъекция блеомицина была проведена дважды. После склерозирования всегда устанавливали уретральный катетер и накладывали компрессионную повязку на область головки полового члена сроком на 3 дня. В послеоперационном периоде проводили антибиотикопрофилактику, препаратами выбора были антибиотики фторхинолонового ряда. Все больные были выписаны домой на 3-и сутки с момента склерозирования в удовлетворительном состоянии. При катамнестическом наблюдении было установлено, что ВМ у пациентов 2 и 15 лет была полностью устранена по результатам клинического осмотра, данных УЗИ и МРТ.

### Результаты

У всех пациентов в ближайшем послеоперационном периоде были отмечены покраснение и незначительный отек в месте операции. Больные не отмечали боли в месте операции, не было выявлено признаков некроза тканей и каких-либо других осложнений. Оценка эффективности склерозирования мальформации блеомицином проводилась через 1, 3, 6 и 12 мес. По прошествии 12 мес у детей элементов ВМ в области головки полового члена не было выявлено. У пациента 20 лет был достигнут положительный клинический результат: при оценке патологических изменений клинически и по данным УЗИ отмечалось уменьшение ВМ на 60 %, уретроррагия прекратилась. Все результаты проведенного склерозирования были расценены как удовлетворительные. Для иллюстрации данной нозологии приводим клинический пример.

### Клинический пример

*Больной М., 20 лет, обратился в НИИ урологии с жалобами на выделение крови из мочеиспускательного канала при эрекции. При осмотре: пациент физически развит, кожные покровы чистые, слизистые оболочки не изменены. Status localis: на головке полового члена имелись множественные синюшно-бордового цвета подкожные образования, состоявшие из варикозно расширенных вен и деформировавшие головку полового члена. Правое кавернозное тело утолщено, левое — незначительно уменьшено. При эрекции имелась боковая девиация члена на 45° (см. рис. 2 и 3).*

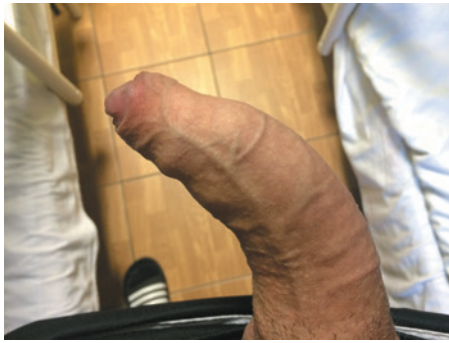

Рис. 3. Больной М. Боковая девиация члена на 45° при эрекции  
Fig. 3. Patient M. Lateral deviation (45°) of the erected penis

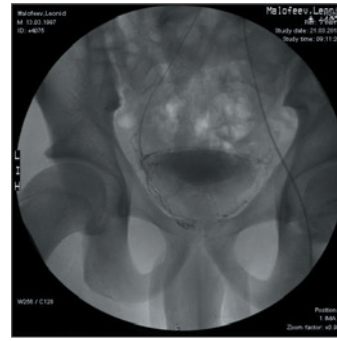


Рис. 4. Больной М. Селективная илюакография  
Fig. 4. Patient M. Selective iliacography

При исследовании *per rectum* сфинктер тоничен, ампула прямой кишки свободная. Предстательная железа не увеличена в размерах, однородная. Междолевая бороздка сохранена. Пальпация железы безболезненная, консистенция органа туго-эластичная. Очаги уплотнения, флюктуации в ней не выявлены. На головке полового члена имеются множественными подкожные варикозно расширенные венозные образования, деформирующие ее. Правое кавернозное тело утолщено по сравнению с левым. Пульсация артерий обычная, симметричная.

Из анамнеза: больной рос и развивался соответственно возрасту. Пациент наблюдался у кардиолога с концентрической гипертрофией миокарда левого желудочка, пролабированием митрального клапана и малой аномалией развития сердца в виде дополнительной хорды левого желудочка. Также наблюдался у гастроэнтеролога по поводу гастрита и у эндокринолога по поводу аутоиммунного тиреоидита, эутиреоза. Аллергоанамнез неотягощен. Сифилисом, вирусом иммунодефицита человека, вирусными гепатитами, туберкулезом, тифами, кожно-венерическими заболеваниями, сахарным диабетом не болел. В эпидемические очаги в течение последних 3 лет не выезжал. Анамнез заболевания: с 14 лет были выявлены артериовенозная мальформация головки полового члена, гипоспадия типа хорды. Ранее не оперирован. В 2013 г. пациент проходил обследование в отделении рентгенохирургических методов диагностики и лечения Российской детской клинической больницы (РДКБ) по поводу венозной дисплазии полового члена.

При селективной илюакографии: артериальное русло таза сформировано по магистральному типу. В паренхиматозную фазу определяется усиление контрастирования пузырно-простатического сплетения с незначительным нарушением оттока. Признаков артериовенозного шунтирования не отмечено (рис. 4).

При УЗИ и доплерографии гениталий в кавернозных телах и головке полового члена справа определялись множественные мелкие эхопозитивные и анэхогенные полости диаметром до 2–3 мм. При выписке были назначены детралекс по 1 таблетке 2 раза в день в течение месяца, а также троксевазин-гель 2 раза в день в течение 3 нед,

курсы венотоников 3 раза в год, наблюдение уролога и хирурга по месту жительства и осмотр в РДКБ через 1 год.

При повторном обращении за медицинской помощью в НИИ урологии в 2015 г. с жалобами на уретроррагию изменений в лабораторных тестах не выявлено. При уретроцистоскопии (01.04.2015): уретра свободно проходима на всем протяжении, отмечается наличие расширенных протоков парауретральных желез. Стенка уретры на всем протяжении резко гиперемирована, с выраженным сосудистым рисунком. Емкость мочевого пузыря >250 мл. Дополнительных образований не выявлено. При удалении инструмента в области меатуса отмечено наличие множественных кондилом уретры. По данным кавернозографии, выполненной 13.05.2015, контрастное вещество в кавернозных телах полового члена распределяется равномерно, без выраженного заброса его в область головки. Сброс контрастного вещества своевременный, без зон гиперфиксации. После проведения консилиума больной был выписан, рекомендовано проведение гемостатической терапии по месту жительства, при повторных признаках уретроррагии — госпитализация в НИИ урологии.

При последнем клинико-урологическом обследовании (20.02.2017) УЗИ не выявило структурно-функциональных изменений в верхних мочевых путях и мочевом пузыре. При трансректальном УЗИ предстательная железа незначительно увеличена: размеры 4,5 × 2,9 × 3,3 см, объем 22,6 см<sup>3</sup>, в просвет мочевого пузыря не вдается, обычной формы, контуры ее четкие, ровные, эхоструктура однородная, зональная дифференциация сохранена. При инструментальной пальпации железа не уплотнена, мягко-эластической консистенции, безболезненная. При цветовом доплеровском картировании кровотоков в железе не усилен, симметричный, без зон патологической васкуляризации. В периферической зоне железы узловые образования отсутствуют. Семенные пузырьки симметричные, толщиной до 1 см. Отмечено расширение перипростатических вен: справа — до 0,5 см, слева — до 0,3 см.

При УЗИ органов мошонки контуры правого яичка четкие, ровные, эхоструктура его однородная, эхогенность нормальная. Объем яичка составлял 15,0 см<sup>3</sup>, головка придатка размером 0,7 см. Кровотоков в яичке

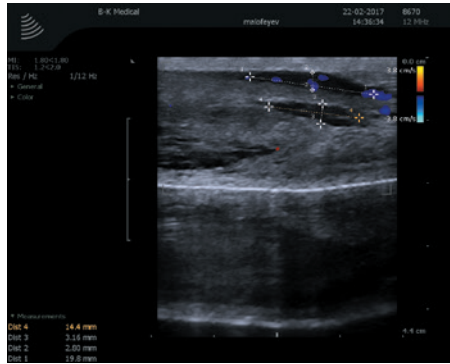


Рис. 5. Больной М. Ультразвуковая доплеровская ангиография полового члена

Fig. 5. Patient M. Doppler ultrasound angiography of the penis

и придатке не изменен. Вокруг яичка имелось незначительное количество жидкости. Вены гроздьевидного сплетения справа как в покое, так и при натуживании не расширены, патологический кровоток по ним не определяется.

Контуры левого яичка также были четкими, ровными, эхоструктура яичка и придатка однородная, эхогенность нормальная. Объем яичка составлял  $12,9\text{ см}^3$ , головка придатка размером  $0,7\text{ см}$ . Кровоток в яичке и придатке не изменен. Вокруг яичка имелось незначительное количество жидкости. Вены гроздьевидного сплетения слева были расширены в покое до  $0,1\text{ см}$ , а при натуживании и стоя — до  $0,1-0,2\text{ см}$ , когда в них определялся патологический ретроградный кровоток, отсутствовавший в покое.

При ультразвуковой доплеровской ангиографии сосудов таза общие подвздошные вены были проходимыми, без структурных изменений, скорость кровотока по ним была симметричной ( $12,5\text{ см/с}$ ).

При осмотре полового члена правое пещеристое тело на уровне верхней половины пенильного отдела уретры

содержало множественные расширенные сосуды. Отмечалось утолщение правого пещеристого тела до  $1,7\text{ см}$ , площадь его сечения составляла  $1,9\text{ см}^2$ ; слева толщина пещеристого тела составляла  $1,2\text{ см}$ , а площадь сечения —  $1,15\text{ см}^2$  (рис. 5).

При МРТ таза и половых органов с выполнением контрастной магнитно-резонансной (МР) ангиографии были также выявлены выраженные изменения. В дистальных правых отделах губчатого тела и в правых отделах головки полового члена определялась структура неправильной формы, с четкими дольчатыми контурами, размерами  $13 \times 14 \times 26\text{ мм}$ . Она имела повышенный МР-сигнал на T2-взвешенных изображениях, без признаков ограничения диффузии. После внутривенного введения гадолиниевого контрастного препарата отмечалось слабоинтенсивное контрастирование вышеописанной структуры одновременно с контрастированием дистальных отделов кавернозных тел. Контрастирования структуры в ранние фазы введения препарата (артериальные фазы) не было отмечено, что указывало на отсутствие прямого сообщения с артериальными сосудами. Пещеристые тела полового члена симметричны, не изменены. Контрастирование дистальных отделов правого кавернозного синуса было более выраженным. Яички типичного положения, их размеры: слева —  $28 \times 38 \times 27\text{ мм}$ , справа —  $29 \times 38 \times 25\text{ мм}$ . Очаговые изменения в их структуре не выявлены. Придатки не изменены. Крупные сосуды таза не изменены. Стенки мочевого пузыря не утолщены, внутрипросветные образования в нем не выявлены. Дистальные отделы мочеточников не расширены. Предстательная железа обычной формы, размерами  $28 \times 36 \times 40\text{ мм}$ , не вдаётся в полость мочевого пузыря. Переходная и периферическая зоны железы хорошо дифференцированы. Переходная зона железы не расширена, однородна. МР-сигнал от периферической зоны железы однородный, без участков ограничения диффузии. Целостность капсулы железы не нарушена. Семенные пузырьки симметричные, обычных формы, размеров

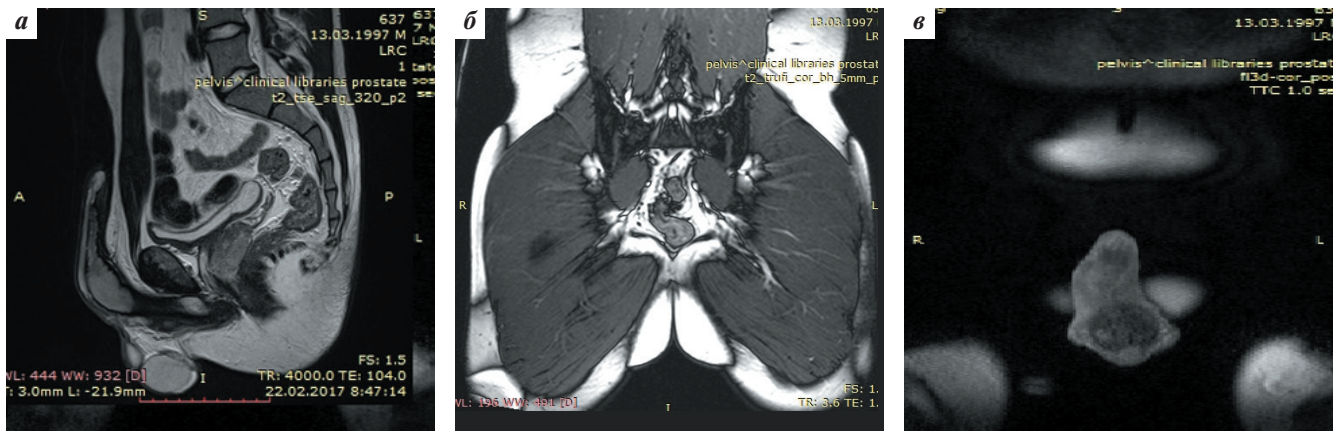

Рис. 6. Больной М. Магнитно-резонансная томография таза и половых органов с контрастированием: а — поперечный срез; б — сагиттальный срез; в — фронтальный срез

Fig. 6. Patient M. Contrast-enhanced magnetic resonance image of the penis: а — cross-sectional; б — sagittal; в — frontal

и структуры. Локальных утолщений стенки прямой и сигмовидной кишки на уровне исследования не отмечено. Свободной жидкости в полости малого таза нет. Увеличения лимфоузлов, костно-деструктивных изменений на уровне исследования не выявлено. Заключение: выявлена МР-картина ВМ в дистальных отделах губчатого тела и правых отделах головки полового члена, более вероятно — гемангиома (рис. 6).

Таким образом, на основании клинико-инструментального обследования пациенту был поставлен диагноз: аномалия развития полового члена (врожденное искривление), ВМ спонгиозного тела уретры.

В качестве метода лечения пациенту было проведено чрескожное склерозирование ВМ раствором блеомицина (рис. 7 и 8).

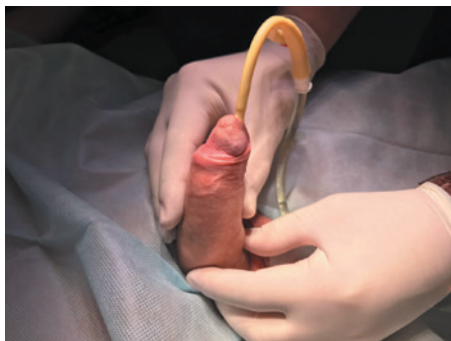


Рис. 7. Больной М. Катетеризация полового члена  
Fig. 7. Patient M. Penile catheterization

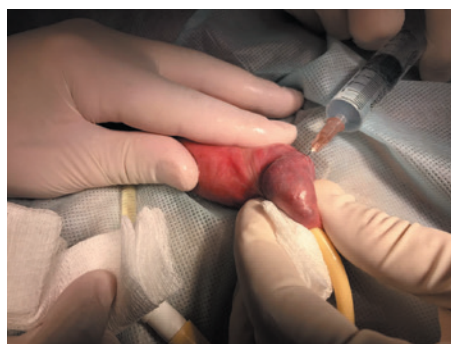

Рис. 8. Больной М. Чрескожное введение блеомицина  
Fig. 8. Patient M. Percutaneous bleomycin injection

Концентрация склерозирующего вещества составляла 15 мг в 5 мл физиологического раствора, объем введения препарата — 5 мл на инъекцию. После сеанса склерозирования пациенту был установлен уретральный катетер и наложена давящая повязка на область головки полового члена сроком на 3 дня.

Через 2 мес у пациента был достигнут положительный клинический результат: при оценке патологических изменений клинически и по данным УЗИ отмечалось уменьшение ВМ в объеме на 60 % (рис. 9).

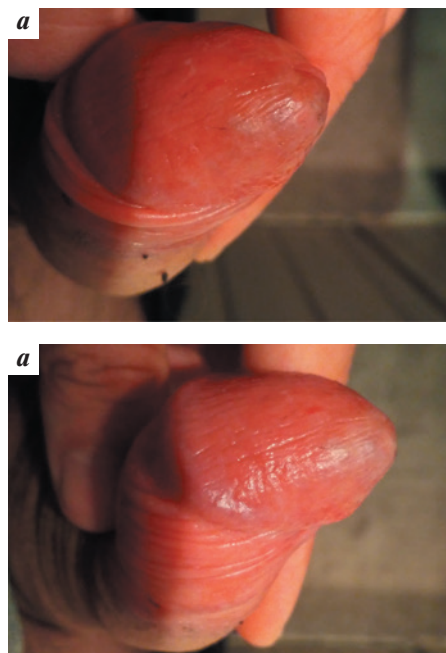


Рис. 9. Больной М. Внешний вид органа: а — до лечения; б — через 2 мес после лечения

Fig. 9. Patient M. Appearance of the organ: а — prior to treatment initiation; б — after 2 months of treatment

### Обсуждение

Диагностика ВМ спонгиозного тела уретры является сложной задачей. Следует отметить, что у этих больных чаще всего есть другие признаки системной дисплазии соединительной ткани (в данном случае они проявлялись в виде дополнительной хорды в сердце, раннего остеохондроза позвоночника, дисплазии белочной оболочки полового члена с его искривлением). Следует быть внимательным при обследовании этой категории больных и проявлять настороженность в отношении возможности наличия венозной патологии в других областях тела в виде расширения вен перипроstaticкого венозного сплетения, вен семенного канатика, наличия признаков вено-окклюзивной эректильной дисфункции, геморроидальных узлов, варикозного расширения вен нижних конечностей. Целесообразно проводить дополнительное обследование других слизистых оболочек у категорий больных с признаками уретроррагии и изменений со стороны слизистой оболочки уретры. Для этих целей следует применять гастроскопию, колоноскопию или ректороманоскопию. Дифференциальный диагноз следует проводить с гемангиомами. Диагностический алгоритм включает в себя применение ультразвуковой доплеровской ангиографии полового члена и МРТ с контрастированием. В случае уретроррагии возможно применение уретроскопии в лечебно-диагностических целях. Склерозирование выявленных мальформаций раствором блеомицина хорошо переносится пациентами. Препарат обладает



мягким действием, применение его является безопасным и эффективным для лечения ВМ области головки полового члена у детей и взрослых. Повторные введения препарата (при необходимости) следует проводить не ранее 6 мес от первого сеанса склеротерапии, которая

является, по нашему мнению, методом выбора в лечении данной нозологии. Однако необходимо накопление опыта и анализ отдаленных результатов лечения подобных пациентов, а также сопоставление их с данными других исследователей [3–5].

**Конфликт интересов.** Авторы заявляют об отсутствии конфликта интересов.  
**Conflict of interest.** Authors declare no conflict of interest.

## РЕКОМЕНДУЕМАЯ ЛИТЕРАТУРА / RECOMMENDED READING

1. Ramos L.M., Pavón E.M., Barrilero A.E. Venous malformation of the glans penis: efficacy of treatment with neodymium:yttrium-aluminum-garnet laser. *Urology* 1999;53(4):779–83. PMID: 10197856.
2. Marrocco-Trischitta M.M., Nicodemi E.M., Stillo F. Sclerotherapy for venous malformations of the glans penis. *Urology* 2001;57(2):310–3. PMID: 11182343.
3. Современные концепции лечения артериовенозных ангиодисплазий. Согласительный документ. Под ред. Л.А. Бокерии. М., 2015. [Arteriovenous angiodysplasia: current treatment concepts. Consensus document. Ed. by L.A. Bokeriya. Moscow, 2015. (In Russ.)].
4. Романова Д.В., Руненко В.И., Иванова Н.В. и др. Склеротерапия венозных мальформаций головки полового члена у детей. Стеновый доклад. 21-й Международный семинар по сосудистым аномалиям. Буэнос-Айрес, 2016. [Romanova D.V., Runenko V.I., Ivanova N.V. et al. Sclerotherapy of venous malformations of the glans penis in children. Poster. 21<sup>st</sup> International Workshop on Vascular Anomalies. Buenos Aires, 2016. (In Russ.)].
5. International Society for the Study of Vascular Anomalies (ISSVA). URL: [www.issva.org](http://www.issva.org).