

Хирургическая ангиоандрология: рентгеноэндovasкулярные принципы диагностики и лечения тазовой венозной конгестии

О.Б. Жуков¹⁻³, А.Э. Васильев⁴, С.Ю. Шеховцов⁵, М.Е. Новиков^{3,6}

¹ФГАОУ ВО «Российский университет дружбы народов»; Россия, 117 198 Москва, ул. Миклухо-Маклая, 6;

²Европейский медицинский центр; Россия, 129 090 Москва, ул. Щепкина, 35;

³Ассоциация сосудистых урологов и репродуктологов;

⁴ФГБУ «Национальный медицинский исследовательский центр гематологии» Минздрава России; Россия, 125 167 Москва, Новый Зыковский пр., 4;

⁵Факультет дополнительного профессионального образования ФГБОУ ВО «Российский национальный исследовательский медицинский университет им. Н.И. Пирогова» Минздрава России; Россия, 117 437 Москва, ул. Островитянова, 1;

⁶ГБУЗ ВО «Центральная городская больница г. Коврова»; Россия, Владимирская область, 601 915 Ковров, ул. Еловая, 5

Контакты: Олег Борисович Жуков ob.zhukov@yandex.ru

Цель исследования — анализ и систематизация данных литературы об эндоваскулярных методах диагностики и лечения тазовой венозной конгестии у мужчин.

Результаты. Дано полное описание клинических проявлений, этиопатогенеза, классификации, диагностики и эндоваскулярного лечения синдрома венозной конгестии. Приведены примеры успешной спиральной эмболизации, склеротерапии гонадных вен, комбинированного использования окклюдировующих технологий. Представлен алгоритм диагностики и лечения синдрома Мея–Тернера.

Заключение. Возможности эндоваскулярной коррекции гемодинамических нарушений при венозной конгестии весьма широки. Новое высокотехнологичное направление — хирургическая ангиоандрология — требует создания междисциплинарной бригады специалистов с опытом использования методов трехмерной визуализации, чрескатетерной хирургии и применения эмболизирующих материалов, внутрисосудистых стентов. Продолжается накопление опыта в области лечения венозной конгестии с целью разработки наиболее эффективной операции.

Ключевые слова: ангиоандрология, тазовая венозная конгестия, эндоваскулярная хирургия, стентирования, эмболизация, синдром Мея–Тернера

Для цитирования: Жуков О.Б., Васильев А.Э., Шеховцов С.Ю., Новиков М.Е. Хирургическая ангиоандрология: рентгеноэндovasкулярные принципы диагностики и лечения тазовой венозной конгестии. Андрология и генитальная хирургия 2019;20(1):00–00.

DOI: 10.17 650/2070-9781-2019-20-1-00-00

Surgical vascular andrology: X-ray endovascular principles of diagnosis and treatment of pelvic venous congestion

O. B. Zhukov¹⁻³, A. E. Vasiliev⁴, S. Yu. Shekhovtsov⁵, M. E. Novikov^{3,6}

¹RUDN University; 6 Miklukho-Maklaya St., Moscow 117 198, Russia;

²European Medical Center; 35 Shchepkina St., Moscow 129 090, Russia;

³Association of Vascular Urologists and Reproductologists;

⁴National Medical Research Center for Hematology, Ministry of Health of Russia; 4 Novy Zykovskiy drive, Moscow 125 167, Russia;

⁵Faculty of additional professional education, N.I. Pirogov Russian National Research Medical University, Ministry of Health of Russia; 1 Ostrovityanova St., Moscow 117 437, Russia;

⁶Kovrov Central City Hospital; 5 Elovaya St., Kovrov, 601 915 Vladimir Region, Russia

The study objective is to analyze and systematize literature data on endovascular methods of diagnosis and treatment of pelvic venous congestion in men.

Results. A full description of clinical manifestations, etiopathogenesis, classification, diagnosis, and endovascular treatment of venous congestion syndrome is presented. Examples of successful spiral embolization, gonadal vein sclerotherapy, combined use of occluding technologies are described. Algorithm of May – Thurner syndrome diagnosis and treatment is presented.

Conclusion. Capabilities of endovascular correction of hemodynamic abnormalities in venous congestion are very wide. A new high-tech direction — surgical vascular andrology — requires creation of a multidisciplinary team of specialists with experience in use of embolizing materials, intravascular stents. Experience accumulation with the aim of development of a more effective surgery is ongoing.

Key words: vascular andrology, pelvic venous congestion, endovascular surgery, stenting, embolization, May–Thurner syndrome

For citation: Zhukov O.B., Vasiliev A.E., Shekhovtsov S. Yu., Novikov M.E. *Surgical vascular andrology: X-ray endovascular principles of diagnosis and treatment of pelvic venous congestion. Andrologiya i genital'naya khirurgiya = Andrology and Genital Surgery 2019;20 (1):00–00.*

Введение

Конгестивная болезнь в андрологии и гинекологии — заболевание, возникающее вследствие застоя крови в мочеполовом венозном сплетении и сопровождающееся дегенеративными изменениями в половых органах, придаточных половых железах, что обуславливает нарушение копулятивной и генеративной функций, а также процесса мочеиспускания.

Цель настоящего **исследования** — анализ и систематизация данных литературы об эндоваскулярных методах диагностики и лечения тазовой венозной конгестии у мужчин. Оценка существующих подходов проведена с учетом основных законов гидро- и гемодинамики и основана на собственном опыте выполнения более 1100 эндоваскулярных процедур, улучшающих тазовый венозный кровоток. Иллюстрирована работа исключительно примерами из собственной практики.

Клинические проявления

Синдром тазовой венозной конгестии у мужчин является полиморфным и включает боль, дизурию, нарушения эрекции, эякуляции и оргазма, варикоцеле, варикоз мошонки, варикоз полового члена, гемоспермию, гематурию.

Этиопатогенез

«Дезориентация» венозного кровотока происходит по разным причинам, но имеет один результат — скопление крови в органах-мишенях, вызывающее, в свою очередь, функциональные нарушения, а позже и морфологические изменения органов. Это происходит при различных заболеваниях: дисплазии соединительной ткани, портальной гипертензии, артериовенозных конфликтах (синдроме орехокола (nutcracker syndrome), заднем синдроме орехокола, синдроме Мея—Тернера), венозной обструкции, артериовенозных фистулах вследствие опухолевых заболеваний.

Рассмотрение патогенетических механизмов синдрома тазовой конгестии невозможно без знания некоторых законов гидро- и гемодинамики, а также анатомии сосудистой системы вовлеченной области.

Гемодинамика

Как и гидродинамика, гемодинамика рассматривает соотношение между силами, движущими кровь по сосудам, скоростью движения, давлением крови в сосудах, сопротивлением в сосудистой системе, величиной просвета сосуда и т.д. Нужно отметить, что условия естественного кровообращения весьма сложны

и зависят от большого количества переменных величин, да и сама кровь не похожа на идеальную ньютоновскую жидкость. Поэтому законы гидродинамики приложимы к системе кровообращения только в известных пределах и только с приблизительной точностью.

Основными физическими параметрами кровотока являются: объемная и линейная скорости, сопротивление сосудистой системы, давление крови в сосудах. Движущей силой кровотока является перепад давления в разных участках сосудистого русла: кровь течет из области с большим давлением в область с меньшим давлением. Этот градиент давления служит источником силы, преодолевающей гидродинамическое сопротивление, которое зависит от размеров сосуда и вязкости крови.

В гидродинамике известно, что в ламинарном потоке каждая частица жидкости следует по пути своей предыдущей частицы. Скорость течения в любой точке жидкости остается постоянной. Линии движения частиц не пересекаются между собой. Энергия, сообщаемая жидкости для поддержания ее течения, используется главным образом на преодоление вязких сил между слоями жидкости.

Другой тип течения называется турбулентным. Турбулентное течение неустойчиво. Послойный характер течения жидкости нарушается. В потоке образуются завихрения, частицы перемещаются не только параллельно, но и перпендикулярно оси трубки, непрерывно перемешиваясь. Линии движения частиц становятся искривленными. Скорость частиц, пересекающих конкретную точку жидкости, не является постоянной по вектору и величине, а изменяется во времени. Для турбулентного течения необходима большая энергия, чем для ламинарного, поскольку при турбулентном течении существенно возрастает трение между частицами жидкости. Ламинарное течение переходит в турбулентное при превышении критической скорости.

Вены являются емкостными сосудами, часто выступающими в роли депо крови и с легкостью принимающими эту роль, когда возникает необходимость в дополнительных резервуарах. Это ведет к формированию новых, порой неожиданных анастомозов и межорганых сообщений, функционирующих, прежде всего, по закону сообщающихся сосудов. Турбулентные потоки, возникающие в венозном русле, ведут себя совершенно иначе, чем в артериальных сосудах, обладающих иными эластическими свойствами и сопротивлением. В венах турбулентные потоки, влияя на

вязкость крови, воздействуя механически на стенки сосуда, существенно снижают объемную скорость кровотока, меняя в конечном итоге объемные характеристики кровотока, возвращающегося в правые отделы сердца, что не может не влиять на системный ответ.

Классификация

Первой классификацией варикозного расширения вен таза у мужчин была классификация, предложенная О.Б. Жуковым и соавт. в 2016 г. Она основана на диаметре вен перипростатического венозного сплетения и скорости кровотока по ним (табл. 1) [1].

Таблица 1. Рабочая классификация варикозного расширения вен таза у пациентов с варикоцеле [1]

Table 1. Working classification of pelvic varicose veins in patients with varicocele [1]

Стадия Stage	Определение варикоза Description of varicose vein disease	Максимальный диаметр вен, мм Maximum vein diameter, mm	Скорость кровотока, см/с Blood flow, cm/s	Скорость кровотока при пробе Вальсальвы, см/с Blood flow during the Valsalva maneuver, cm/s
I	Видимый Visible	<4	<3	<5
II	Значимый Significant	5–10	3–5	5–15
III	Выраженный Pronounced	>10	>5	>15

Диагностика

При несомненной ценности всех неинвазивных методов исследования следует отметить, что они ограничены в выявлении гемодинамических механизмов развития синдрома венозной конгестии. Но именно изучение гемодинамических механизмов позволяет составить рациональную программу лечения.

Эндоваскулярная диагностика тазовой венозной конгестии представляет собой сложную задачу, направленную на:

- уточнение особенностей гемодинамики в органах малого таза;
- планирование последующих внутрисосудистых (открытых хирургических, гибридных) вмешательств;
- прогнозирование следующих за этим гемодинамических сдвигов.

Опираясь на современные представления о возможных причинах и вариантах развития венозной конгестии, а также на знание сосудистой анатомии, следует выстраивать алгоритм ангиографической диагностики

таким образом, чтобы по его завершении было сформировано наиболее полное представление о причинах развития указанного феномена, его гемодинамических особенностях у конкретного пациента, позволяющих составить суждение о путях коллатерального оттока, вовлечении в патологический процесс внутрисистемных и межсистемных анастомозов и оценить их роль в поддержании либо компенсации венозного кровотока. Детально проведенный анализ ангиограмм, данных внутрисосудистой тонометрии (проведенной при необходимости) позволят составить лечебный алгоритм и максимально точно спрогнозировать последующие изменения венозной гемодинамики.

Прямая флебография

Основу для чрескожной катетеризации сосуда как лечебно-диагностического метода заложил в 50-е годы XX в. шведский хирург Свен Ивар Сельдингер.

В настоящее время для исследования патологического состояния венозной системы малого таза используют ретроградную селективную и суперселективную флебографию – инвазивный эндоваскулярный метод диагностики, для применения которого необходимо специальное оборудование. Оценка сосудистой системы с помощью флебографии – это «золотой стандарт» диагностики варикоцеле [2, 3]. Редкими осложнениями его использования являются кровотечение из места инъекции, аллергическая реакция на контрастное вещество, перфорация вены при проведении проводника [4].

Исследование может проводиться через разные доступы. Наиболее популярен доступ в паховой области через общую бедренную вену, которая пунктируется под местной инфльтрационной анестезией. Через интродьюсер, установленный в просвет сосуда, вводят диагностический катетер в нижнюю полую вену, и далее по алгоритму осуществляют последовательно ретроградную селективную и суперселективную катетеризацию вен [5, 6]. При болюсном введении контрастного вещества осуществляют фиксацию видеозображения. Менее популярны подключичный, чрезъяремный, чрескубитальный доступы. Во время проведения исследования применяют методы функциональной оценки, например пробу Вальсальвы.

Последовательную катетеризацию венозных коллатералей и исследование венозной гемодинамики начинают, как правило, из левой почечной вены. Далее катетер переводят в правую почечную вену, оценивают состоятельность правой гонадной вены. Двусторонняя подвздошная флебография [7, 8], дополненная при необходимости суперселективной катетеризацией внутренних подвздошных вен и их притоков, часто позволяет выяснить природу полнокровия в каждом конкретном случае.

Завершает исследование нижняя каваграфия, выполненная в том числе и по протоколу функциональной

ангиографии. Левосторонняя почечная флебография, проведенная в покое, с задержкой дыхания и на пике пробы Вальсальвы (иногда с использованием окклюдированного баллона, предложенного Н.Г. Осиповым и соавт. [9]) дает возможность определить строение почечной вены, обнаружить несостоятельность гонадных вен и особенности внутриорганной и внеорганной гемодинамики. Кроме того, анализ полученных видеоизображений, данные внутрисосудистой флеботонометрии (при необходимости) помогают максимально точно контролировать перераспределение потоков крови и прогнозировать изменения гемодинамического сдвига в случае выполнения той или иной внутрисосудистой реконструкции.

Таким образом, анализируя полученные ангиограммы, следует обратить внимание на:

- варианты и особенности строения венозных коллекторов и их притоков;
- наличие внутрисосудистых и/или экстравазально детерминированных деформаций, дефектов контрастирования;
- наличие аномалий развития вен, мальформаций, ангиом, варикозных трансформаций, вено-венозных шунтов и пр.;
- характер кровотока в исследуемом венозном коллекторе и его притоках (ламинарный и/или турбулентный), его скорость, изменения при проведении функциональных проб.

Варикоцеле

Одним из бесспорных предикторов развития тазовой венозной конгестии у мужчин считается варикоцеле. Для упрощения рассмотрим ангиографическую картину и тактику эндоваскулярного лечения с опорой на классификацию, предложенную А.А. Капто (табл. 2).

Строение яичковых вен

Вариантов строения левой внутренней яичковой вены разными авторами описано множество. Очень

важно четко отграничить, с одной стороны, представление о собственно гонадном венозном кровотоке с учетом особенностей морфологии яичковых вен и, с другой стороны, описание коллатеральных сосудов и вено-венозных шунтов, участвующих в формировании либо нивелировании проявлений тазовой конгестии.

Для проведения склерозирования и/или спиральной эмболизации яичковых вен (как одного из вариантов коррекции тазового полнокровия, о чем речь пойдет ниже) целесообразно выделить 5 патологических типов строения внутренних яичковых вен, определяемых в ходе флеботестикулографии (рис. 1).

I тип. Внутренняя яичковая вена представлена единственным стволом с незначительным количеством вен-сателлитов. Наиболее часто встречающийся вариант (до 40 %).

II тип. Внутренняя яичковая вена имеет 2 и более коллектора, иницирующих реверсивный кровоток и сливающихся в дистальной трети в единый венозный ствол (частота до 22 %).

III тип. Вена имеет различные, иногда причудливые формы внутрисистемного ветвления (частота до 21 %).

IV тип. Разнонаправленно ориентированные венозные коллекторы исходят из различных сегментов почечной вены (преимущественно) и формируют в конечном итоге сброс в лозовидное сплетение (частота до 11 %).

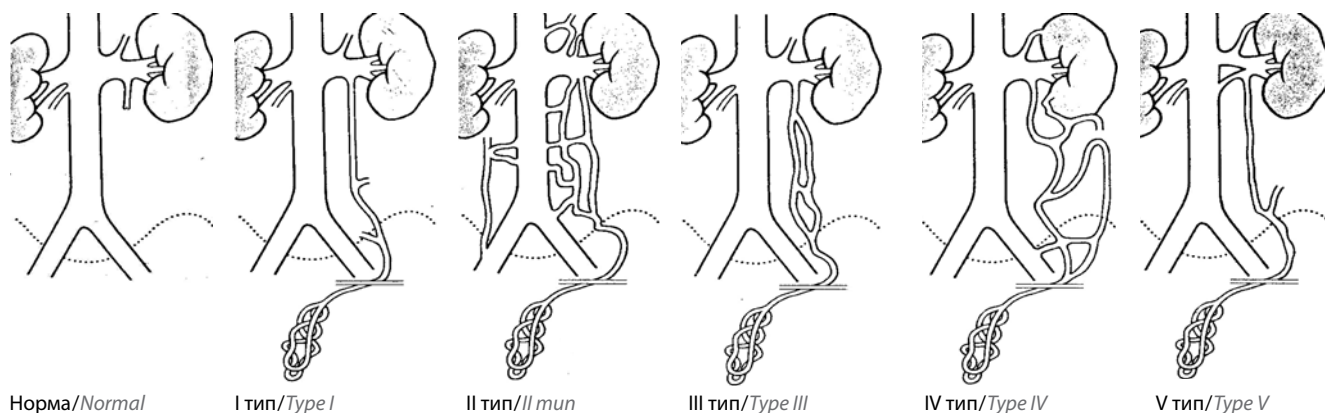
V тип. Внутренняя яичковая вена идет от одной из ветвей кольцевидной почечной вены (до 4 %).

Конечно, вариантов строения внутренних яичковых вен в практике врача встречается гораздо больше [10], но все прочие так или иначе можно соотнести с одним из указанных типов.

Принятая классификация типов строения внутренних яичковых вен облегчает выбор эндоваскулярной окклюдированной тактики, минимизируя риск развития нежелательных реакций и осложнений. Кроме того, она достаточно удобна как при идиопатическом

Таблица 2. Классификация варикоцеле, предложенная А.А. Капто
Table 2. Varicocele classification proposed by A.A. Kapto

Артериовенозные конфликты есть Arteriovenous conflicts present		Артериовенозных конфликтов нет Arteriovenous conflicts absent	
Гипертензионное верхнего уровня Hypertensive upper level	Гипертензионное нижнего уровня Hypertensive lower level	Гипертензионное симптоматическое Hypertensive symptomatic	Идиопатическое Idiopathic
		Сдавление яичковой вены содержимым пахового канала или элементами семенного канатика (паховая грыжа, киста, липома) Compression of the testicular vein by contents of the inguinal canal or elements of the spermatic cord (inguinal hernia, cyst, lipoma)	Дисплазия соединительной ткани, врожденная несостоятельность клапанного аппарата вен Dysplasia of the connective tissue, congenital venous valve disease
I тип Type I	II тип Type II	III тип Type III	IV тип Type IV
			V тип Type V



Норма/Normal

I тип/Type I

II тип/II mun

III тип/Type III

IV тип/Type IV

V тип/Type V

Рис. 1. Типы строения внутренних яичковых вен

Fig. 1. Types of internal testicular vein structure

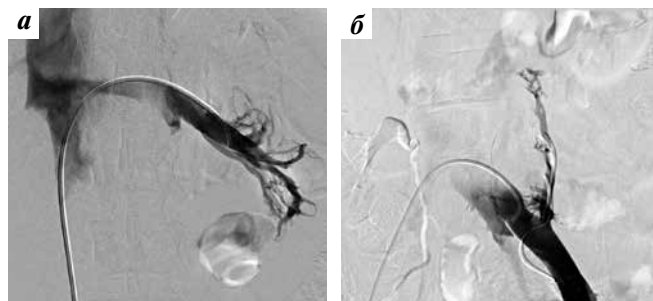

Рис. 2. Флебограмма при синдроме орехокола (а) и синдроме Мей–Тернера (б)

Fig. 2. Phlebogram for nutcracker syndrome (a) and May–Thurner syndrome (b)

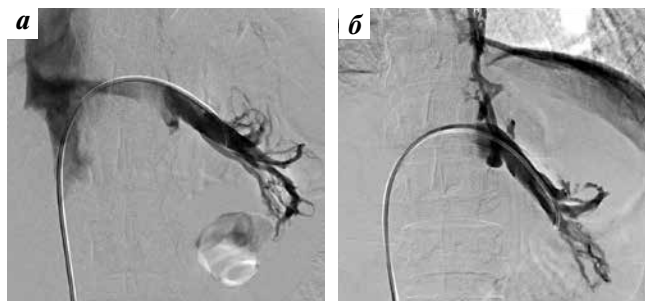


Рис. 3. Почечная флебограмма при синдроме орехокола в покое (а) и на пике пробы Вальсальвы (б)

Fig. 3. Renal phlebogram for nutcracker syndrome at rest (a) and at the peak of the strain phase of the Valsalva maneuver (b)

варикоцеле, так и при гипертензивном варикоцеле верхнего уровня.

Что касается вариантов строения вен ретроперитонеальной зоны, связанных сетью коллатералей с яичковыми венами, то их существует великое множество. Представляя собой сеть мелких диспластичных вен либо имея вид ангиом, мальформаций, они формируют (часто во множестве) вено-венозные анастомозы:

- внутриорганные (в пределах одного органа, например почки);
- межорганные в пределах одной венозной системы (при этом происходит сброс крови, например, в нижнюю полую вену, подвздошные вены);
- межорганные в пределах разных венозных систем (портокавальные, кавалпортальные анастомозы).

С одной стороны, флебографическая картина артериовенозных конфликтов, вызывающих тазовую венозную конгестию, достаточно очевидна и представлена дефектами контрастирования крупных магистральных вен (рис. 2). С другой стороны, ее оценка для планирования сосудистой реконструкции весьма затруднительна. Попытки определения градиента давления в какой-то мере помогают в принятии решения, но разброс встречающихся в литературе значений —

от 3 до 15 мм рт. ст. — свидетельствует о том, что далеко не все ясно в этом вопросе. У здоровых людей величина градиента давления < 1 мм рт. ст. [11]. Y. Nishimura и соавт. считают увеличение показателя до 3 мм рт. ст. и более признаком гипертензии [12]. Диагностическая ценность градиента давления обычно обсуждается в связи с интенсивным ретроградным кровотоком по левой гонадной вене. Но крайне важно понимать, что из-за различных причин (ортостаза, клиностаза, физической нагрузки, переедания и пр.) степень сдавления почечной вены может изменяться (рис. 3). И логично предположить, что тогда задействуются резервные варианты внутрисосудистого перераспределения. Отсюда следует, что выраженность тазовой венозной конгестии может варьировать. В свою очередь, такая «временная» абсолютно не способствует формированию устойчивых компенсационных механизмов, а дестабилизируя систему, стимулирует развитие патологии.

Эндоваскулярное лечение

Задачи, стоящие перед эндоваскулярным хирургом при планировании лечения, одновременно и просты, и сложны. С одной стороны, необходимо оптимизировать кровообращение в органах малого таза и, благодаря

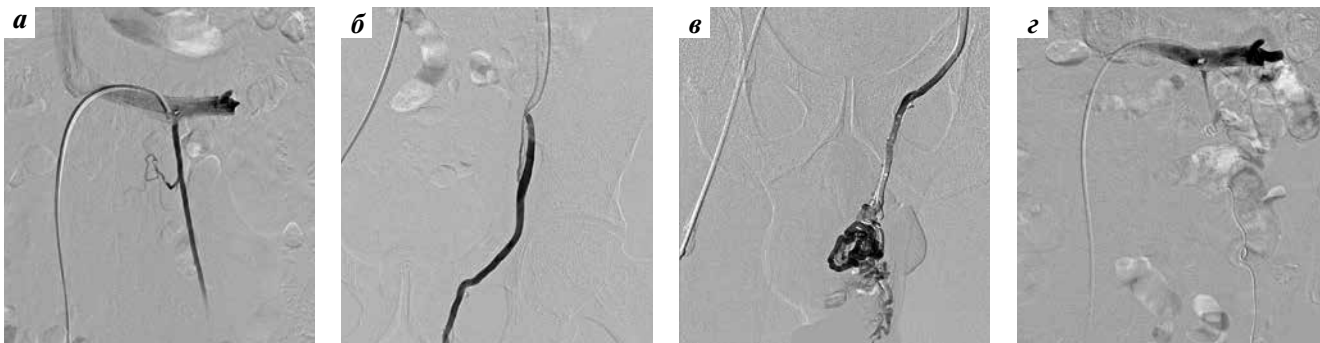

Рис. 4. Флебография при варикоцеле: а–в – исходное состояние венозного кровотока; г – результат окклюдующего вмешательства (склеротерапии гонадных вен)

Fig. 4. Phlebography for varicocele: а–в – initial state of the venous blood flow; г – result of occluding intervention (introduction of sclerosant)

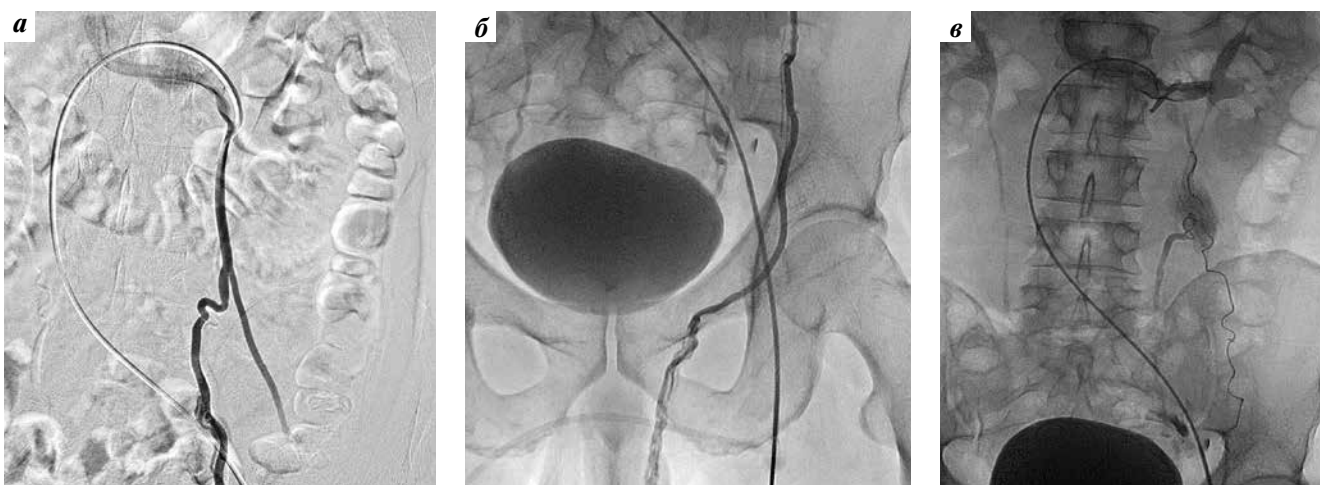


Рис. 5. Флебография при варикоцеле: а – б – исходное состояние венозного кровотока; в – результат окклюдующего вмешательства (спиральной эмболизации)

Fig. 5. Phlebography for (right-side) varicocele: а – б – initial state of the venous blood flow; в – result of occluding intervention (implantation of Gianturco spirals)

этому, устранить или существенно ослабить проявления тазовой конгестии. С другой стороны, сделать это порой очень непросто. Во-первых, вены, в отличие от артерий, легко формируют различные связи между собой. Во-вторых, очень часто один, но точный «выстрел» принципиально меняет гемодинамическую картину. Но бывает и так, что существенные усилия, многочисленные реконструкции не дают желаемого результата. И тогда снова – размышления и поиск решения. О сложности лечения тазовой конгестии свидетельствует и то, что до сих пор отсутствует общепринятый алгоритм лечения варикоцеле.

Итак, в зависимости от выявленных при почечной флебографии и тестикулофлебографии особенностей строения внутренней яичковой вены выполняется то или иное эндоваскулярное вмешательство. Из рентгеноэндоваскулярных методов наиболее широко применяются механическая окклюзия, склеротерапевтическая облитерация яичковых и яичниковых вен, а также комбинированные методики эмболизации [13–15].

При несостоятельности внутренней яичковой вены в ее просвет помещают спирали Gianturco. С целью надежной окклюзии, как правило, в просвет вены вводят также 0,5–2,0 мл 3 % раствора склерозирующего препарата (этоксисклерола).

Ниже приведены примеры успешной склеротерапии гонадных вен (рис. 4), спиральной эмболизации (рис. 5) либо комбинированного использования указанных окклюдующих технологий (рис. 6).

На ангиограмме (см. рис. 5в) визуализируется экстравазация контрастного вещества в проекции спирали Gianturco, обусловленная перфорацией стенки вены. В литературе это расценивается как осложнение. Наш опыт наблюдения за пациентами, у которых во время эндоваскулярной операции развилось подобное осложнение, свидетельствует о том, что это никогда не имеет фатальных либо сколько-нибудь значимых отрицательных последствий.

Наиболее сложными являются случаи, когда наряду с несостоятельной внутренней яичковой веной в сбросе

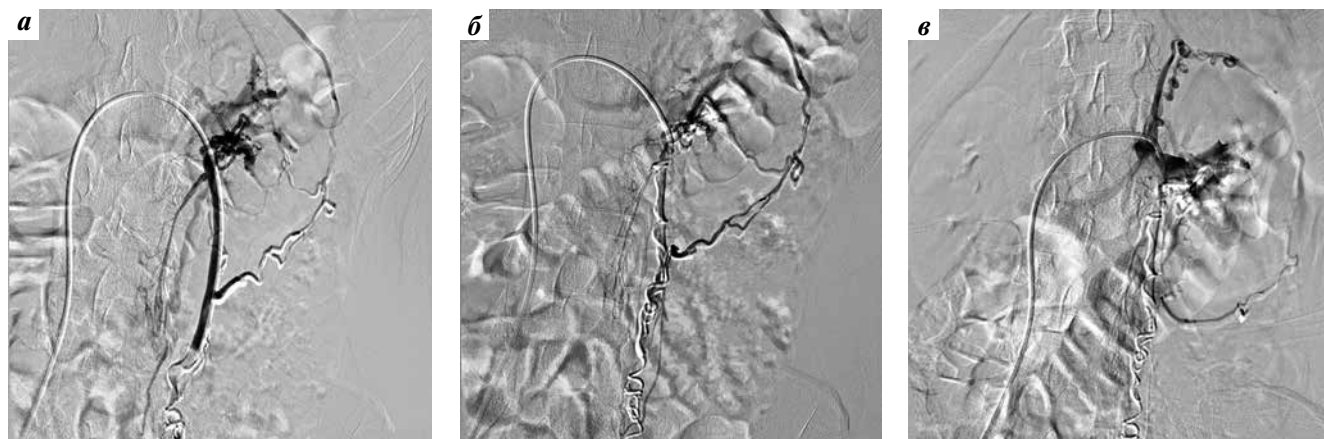


Рис. 6. Флебография: а – дистальная спиральная эмболизация; б – введение склерозанта и имплантация спиралей в преренальный сегмент внутренней яичковой вены; в – результат вмешательства

Fig. 6. Phlebography: a – distal spiral embolization; б – introduction of sclerosant and implantation of spirals into prerenal segment of the internal testicular vein; в – results of interventions

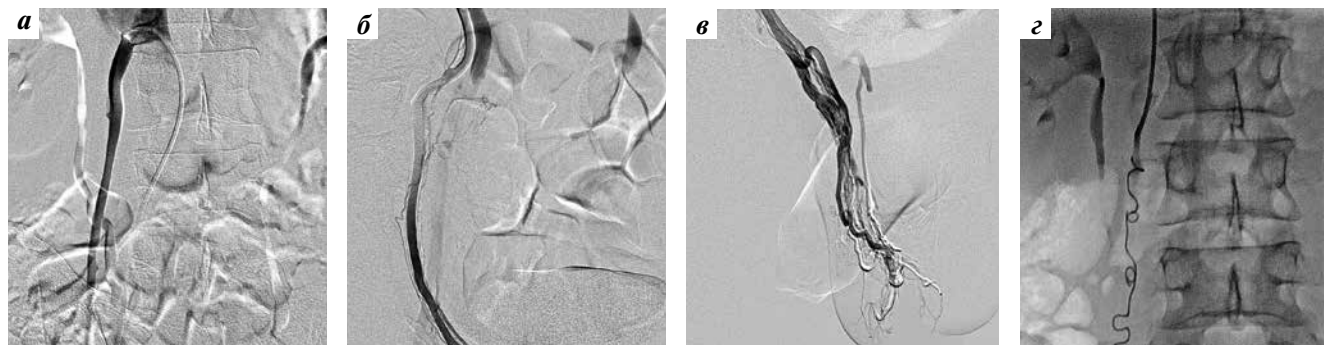


Рис. 7. Флебография при правостороннем варикоцеле: а – в – исходное состояние венозного кровотока; г – результат окклюдующего вмешательства

Fig. 7. Phlebography for right-side varicocele: а – в – initial state of the venous blood flow; г – result of occluding intervention (introduction of sclerosant)

крови в левое яичко участвуют дополнительные вены, исходящие из разных венозных коллекторов и соединяющиеся с ветвями, например, почечной, надпочечниковой вен. Тогда осуществляют катетеризацию несостоятельной внутренней яичковой вены, катетер проводят как можно ближе к яичку, затем помещают в вену спирали Gianturco. Затем катетер частично вытягивают, устанавливают проксимально – примерно на уровне средней трети вены – и туда вводят склерозирующий препарат (см. рис. 6б).

При несостоятельности правой внутренней яичковой вены выполняют аналогичные окклюдующие эндоваскулярные вмешательства, иногда одномоментно, но чаще как следующий этап лечения. Отметим, что в правую внутреннюю яичковую вену достаточно легко получить доступ из кубитальной, внутренней яремной либо подключичной вен (рис. 7).

Особо стоит вопрос об эндоваскулярной окклюзии варикозно расширенных вен малого таза, паравазальных и внутриорганных мальформаций, вено-венозных

анастомозов. Наши данные свидетельствуют о том, что вклад этих ангиодисплазий в магистральную гемодинамику может быть весьма существенным. Накоплен большой опыт эндоваскулярной эмболизации варикозно расширенных вен у женщин малого таза, преимущественно с применением доступа через внутреннюю подвздошную вену (рис. 8), но этот метод практически не применяется для лечения мужчин.

Лечение паравазальных мальформаций и вено-венозных фистул должно быть продуманным и деликатным. Часто в таких случаях эффективно использование микрокатетеров с отделяемыми микроспиральями и склерозирующих препаратов (рис. 9). Это устраняет патологический, очень часто массивный венозный сброс в яички и другие венозные сплетения малого таза и улучшает кровообращение в органах, так или иначе участвующих в патологических процессах, которые определяют формирование застоя крови.

Стентирование магистральных вен – ответственный шаг, требующий отчетливого понимания последующих

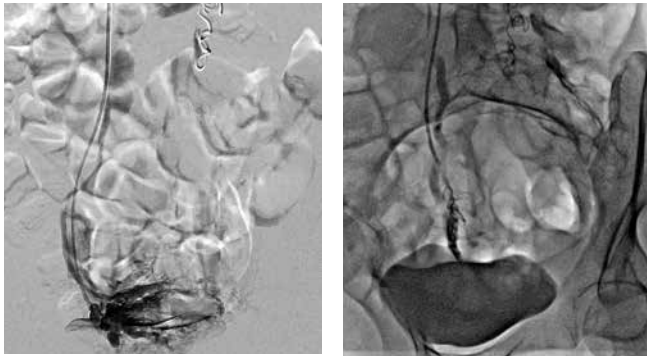


Рис. 8. Флебография. Результат эндоваскулярной спиральной эмболизации варикозно расширенных вен малого таза

Fig. 8. Phlebography. Results of endovascular spiral embolization of pelvic varicose veins

за ним гемодинамических сдвигов. необходимо принять во внимание чрезвычайно малый мировой опыт его проведения, недостаточное понимание законов венозной гемодинамики, а также главную заповедь врача — «не навреди». Выбор стентирования магистральных вен всегда должен быть основан на тщательном анализе клинической картины, данных инструментальных и лабораторных исследований, прямой флебографии и флеботонометрии.

Синдром орехокола. Первыми описали клинические признаки аортomezентериального и ретроаортального сдавления левой почечной вены A.R. El Sadr и A. Mina в 1950 г. [16], а название синдрому дал A. de Scherper [17]. Стентирование левой почечной вены при синдроме орехокола первыми провели M.G. Neste и соавт. в 1996 г. [18]. Анализ 34 выполненных

вмешательств [18–29], в том числе 3 — у детей [26] показал, что улучшение достигнуто у всех пациентов, но в 3 наблюдениях развился рецидив. У 2 больных произошла миграция стента в раннем послеоперационном периоде [19, 20], а в 2 случаях в поздние сроки — смещение стента [20]. Не зарегистрировано ни одного случая рестеноза. Среди первых исследователей, опубликовавших свой опыт транлюминальной баллонной ангиопластики и стентирования, были также N. Segawa и соавт. [22] и R. Chiesa и соавт. [24]. Но и сегодня мировой опыт чрезвычайно невелик, а хирурги не пришли к единому мнению по этому вопросу.

Ниже приведен пример стентирования левой почечной вены. Следует оговориться: при стентировании почечной вены всегда предварительно выполнялась эмболизация и/или склерозирование гонадных вен, поскольку известно, что клапанный аппарат яичковых (яичниковых) вен не подлежит восстановлению, и их несостоятельность в послеоперационном периоде — событие вполне прогнозируемое. Во всех случаях использовались только самораскрываемые нитиноловые стенты, при этом чрезвычайно важным считался подбор стента по диаметру и длине. При контрольной полипозиционной ангиографии подтверждено адекватное раскрытие стента, значительно изменившее геометрию сосуда и скоростные характеристики кровотока по почечной вене (рис. 10).

Синдром Мея–Тернера. В 1957 г. в США R. May и J. Turner первыми описали развитие «шпор» в левой общей подвздошной вене в результате ее сжатия между правой общей подвздошной артерией и поясничным позвонком [30].

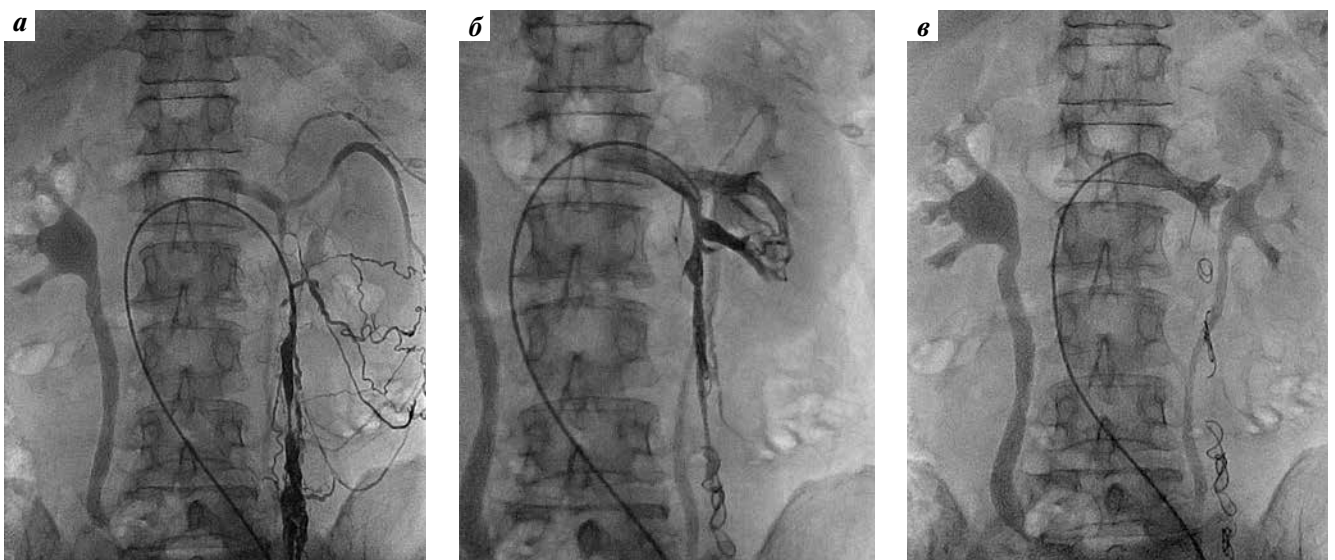


Рис. 9. Флебография: а — отчетливо визуализируются портокавальные анастомозы; б — результат склеротерапии; в — результат спиральной эмболизации в сочетании с окклюзией гонадных вен и вено-венозных анастомозов

Fig. 9. Phlebography: а — portocaval anastomoses are clearly visualized; б — sclerotherapy result; в — result of spiral embolization in combination with gonadal vein and veno-venous anastomoses occlusion

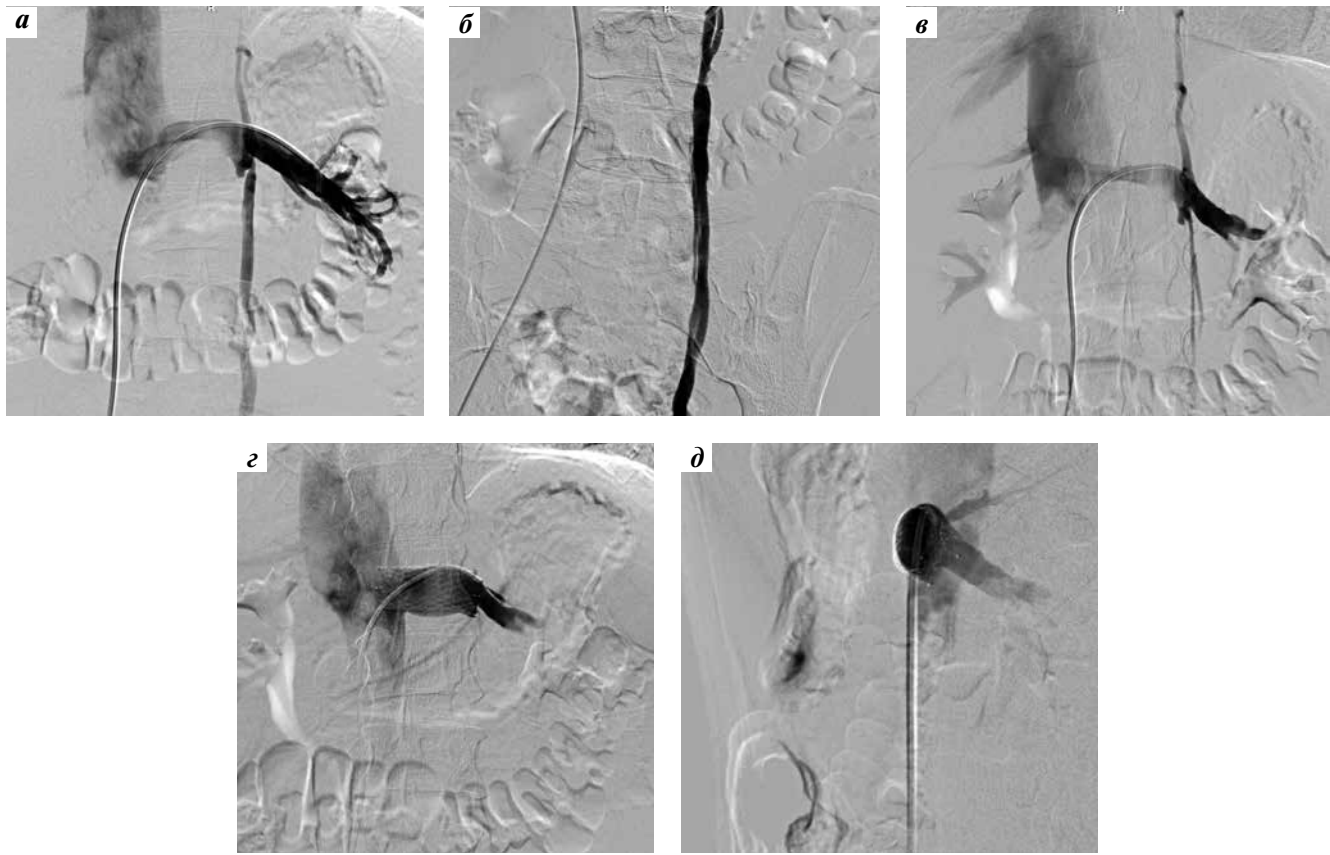

Рис. 10. Лечение синдрома орехокола: а – в – рентгеноэндоваскулярная окклюзия несостоятельной внутренней яичковой вены (1-й этап); г, д – стентирование левой почечной вены, прямая (г) и боковая (д) проекции (2-й этап)

Fig. 10. Treatment of nutcracker syndrome: а – в – X-ray-guided occlusion of incompetent internal spermatic vein (1st stage); г, д – stenting of the left renal vein, frontal (г) and lateral (д) projections (2nd stage)

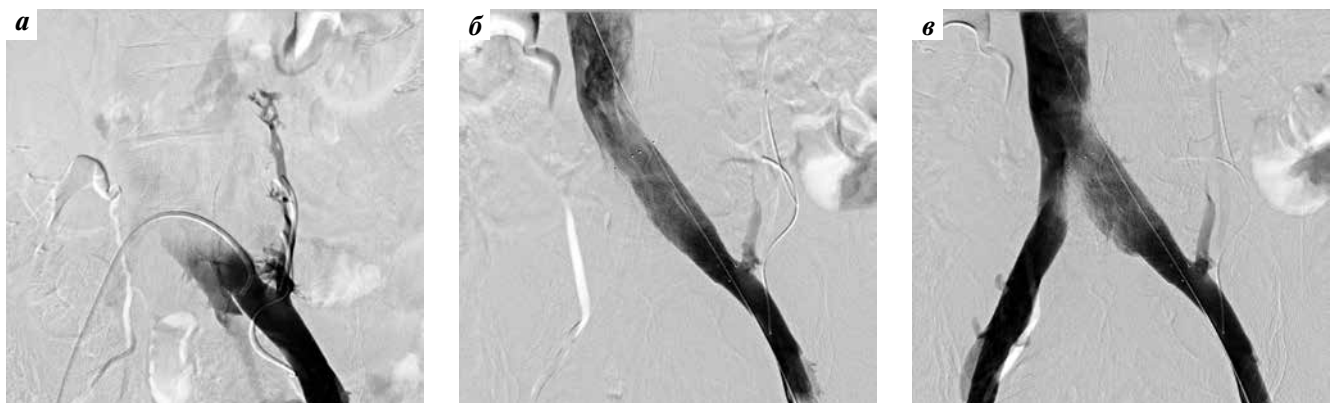

Рис. 11. Результат стентирования левой общей подвздошной вены при синдроме Мея–Тернера

Fig. 11. Result of stenting of the left common iliac vein in May – Turner syndrome

По данным А.В. Гераскина и соавт., основным методом диагностики синдрома Мея–Тернера является флебография с измерением градиента давления в престенозическом и постстенозическом отделах левой общей подвздошной вены [31].

Первые случаи стентирования вен при этой патологии описаны J. Rosch и соавт. в 1987 г. [32]. И сегодня

оптимальной лечебной тактикой принято считать стентирование левой подвздошной вены при выявлении положительного градиента давления в ней >5 мм рт. ст. Собственный пример стентирования левой общей подвздошной вены представлен на рис. 11.

С 2005 г. по настоящее время мы выполнили более 67 стентирований крупных магистральных вен таза

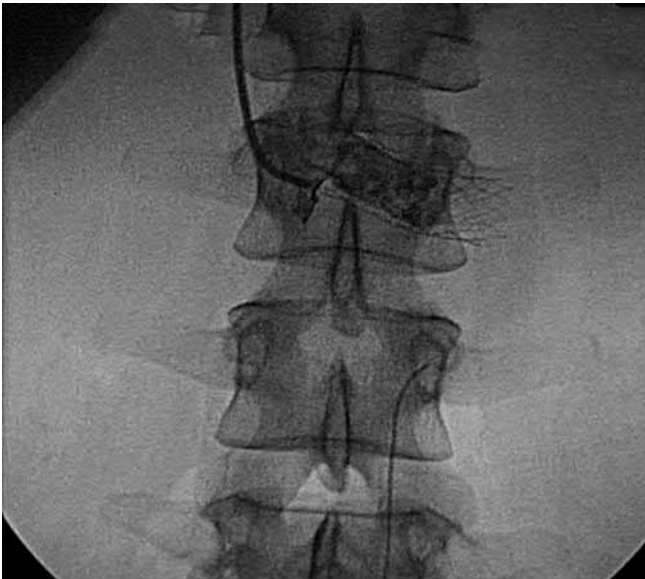

Рис. 12. Установка стента Zilver Cook в левую почечную вену при ее аортomezентериальной компрессии

Fig. 12. Zilver Cook stent placement in the left renal vein during its aortomesenteric compression

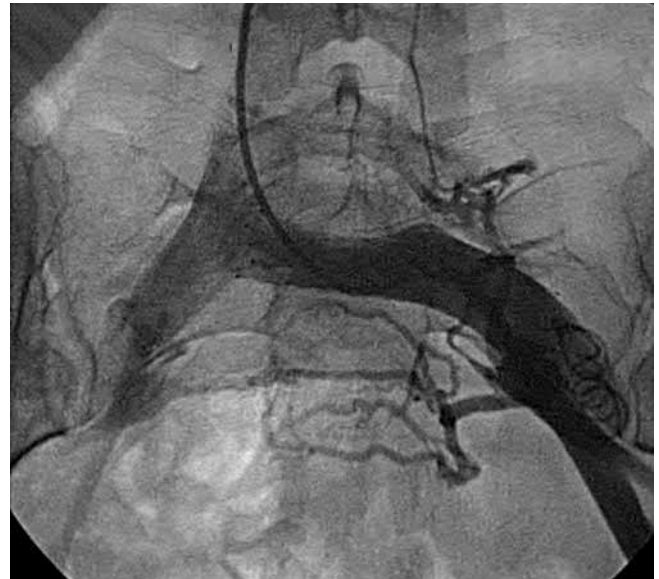

Рис. 13. Установка стента в левую общую подвздошную вену у пациента с синдромом Мея–Тернера и тазовой венозной болезнью

Fig. 13. Stent placement in the left iliac vein in a patient with May-Thurner syndrome and pelvic venous insufficiency

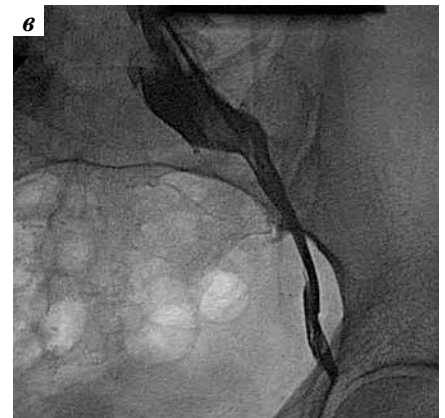
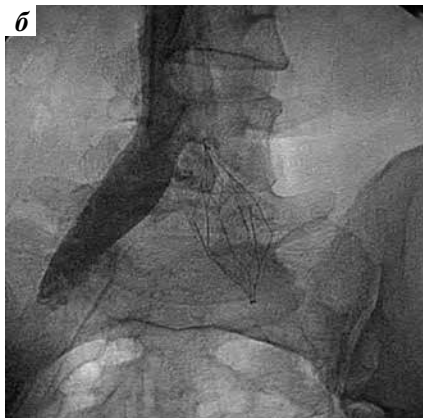
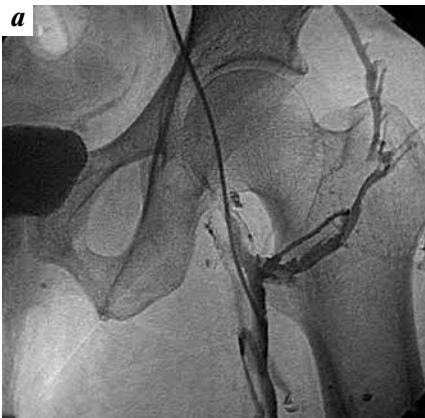

Рис. 14. Флебография у пациента с илеофemorальным тромбозом: а – исходное состояние; б – установка стента Protege в подвздошную вену; в – результат. Восстановлена проходимость вены в месте окклюзии подвздошно-бедренного сегмента слева

Fig. 14. Phlebography in a patient with iliofemoral thrombosis: а – initial state; б – Protege stent placement in the iliac vein; в – result. Vein patency at the occlusion site of the iliofemoral segment on the left

и органов забрюшинного пространства по поводу аортomezентериальной компрессии левой почечной вены (рис. 12), прогрессирования тазовой венозной болезни (рис. 13), илеофemorального тромбоза (рис. 14), рецидивирующего овариоварикоцеле, варикоцеле, синдрома хронической тазовой боли и венозной конгестии. У 23 из 67 больных диагностирован двойной (верхний и нижний) синдром орехокола. После подтверждения флебогипертензии у этих пациентов устанавливали нитинолово-никелевые стенты Zilver (Cook Ireland Ltd, Ирландия), Protege (Medtronic, США), в нескольких случаях – стенты Wallstent-Uni Endoprosthes (Boston Scientific, США).

В настоящий момент показанием к стентированию подвздошных вен у этих больных служит стойкий болевой синдром (не меньше 6 баллов по визуально-аналоговой шкале, рецидив варикоцеле или овариоварикоцеле, быстрая декомпенсация проявлений тазовой венозной болезни в области других органов: варикозного расширения вен наружных половых губ, венозной эректильной дисфункции, варикозного расширения вен нижних конечностей, мошонки, наружного и внутреннего геморроя и т. д.

Оптимальный алгоритм ранней диагностики синдрома Мея–Тернера включает тщательный осмотр с применением компрессионных проб, оценку асимметрии

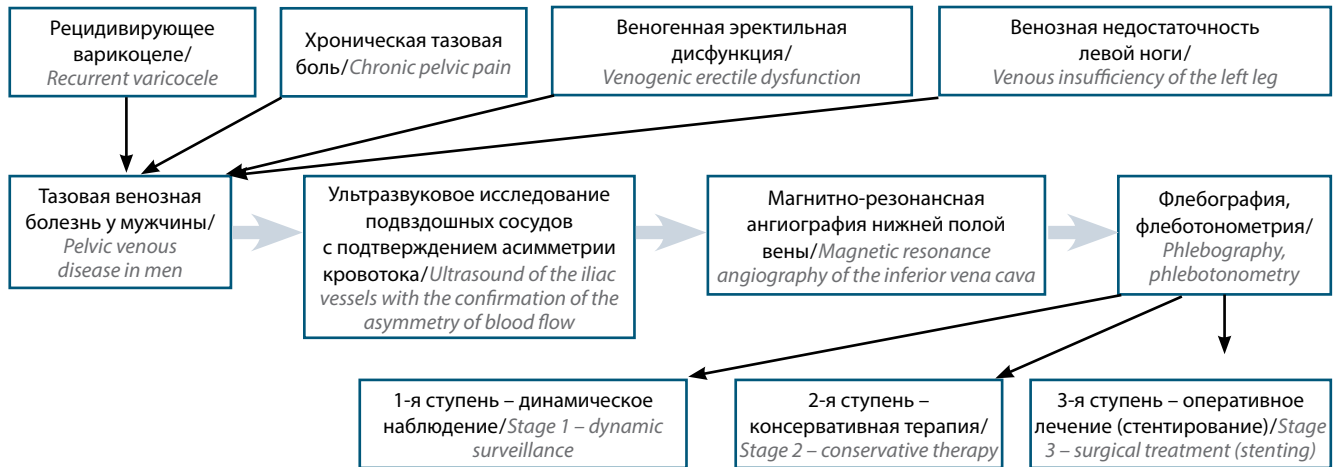


Рис. 21. Алгоритм диагностики и лечения синдрома Мей–Тернера

Fig. 21. Diagnosis and treatment algorithm for May-Thurner syndrome

венозного кровотока в подвздошных венах, магнитно-резонансную флебографию системы нижней полой вены с целью определения уровня возможной компрессии.

При градиенте давления >10 мм рт. ст. по данным флебографии и флеботонометрии и при наличии специфической клинической картины рекомендована установка венозного стента (рис. 21).

Заключение

Возможности эндоваскулярной коррекции гемодинамических нарушений при венозной конгестии в андрологической урологии весьма широки, но многое еще предстоит изучить, понять. Возможно, существующие представления по мере накопления опыта будут подвергнуты переосмыслению. Несомненно одно: решение сложных задач, с которыми сталкивается рентгеноэндоваскулярный хирург при лечении тазовой венозной конгестии – занятие захватывающее и интригующее, сродни решению сложных многоходовых и многокомпонентных головоломок.

В медицине формируется новое высокотехнологичное и междисциплинарное направление – хирургическая ангиоандрология. Для решения задач современными способами в рамках этого направления будет требоваться сплоченная работа команды специалистов, к опыту которых в области применения трехмерных визуализирующих методов будут предъявляться повышенные требования. Эти врачи должны будут обладать высоким научным и практическим потенциалом, хорошо понимать принципы чрескатетерной хирургии и уметь оценивать надежность и безопасность эмболизирующих материалов и внутрисосудистых стентов.

Одним из векторов прогресса в этом направлении станут гибридные технологии – как в визуализации, так и в хирургии.

Накопление опыта эндоваскулярного лечения венозной тазовой конгестии будет продолжаться с целью разработки наиболее эффективной и безопасной операции.

ЛИТЕРАТУРА / REFERENCES

- Капто А.А., Жуков О.Б. Варикозная болезнь малого таза у мужчин (обзор литературы). Андрология и генитальная хирургия 2016;17(2):10–9. [Kapto A.A., Zhukov O.B. Varicose veins in the male small pelvis (a review of literature). Andrologiya i genital'naya khirurgiya = Andrology and Genital Surgery 2016;17(2):10–9. (In Russ.)].
- Kim H.S., Malhotra A.D., Rowe P.C. et al. Embolotherapy for pelvic congestion syndrome: long-term results. J Vasc Interv Radiol 2006;17(2 Pt 1):289–97. DOI: 10.1097/01.RVI.0000194870.11980.F8. PMID: 16517774.
- Phillips D., Deipolyi A.R., Hesketh R.L. et al. Pelvic congestion syndrome: etiology of pain, diagnosis, and clinical management. J Vasc Interv Radiol 2014;25(5):725–33. DOI: 10.1016/j.jvir.2014.01.030. PMID: 24745902.
- Van der Vleuten C.J., van Kempen J.A., Schultze-Kool L.J. Embolization to treat pelvic congestion syndrome and vulval varicose veins. Int J Gynecol Obstet 2012;22:227–30. DOI: 10.1016/j.ijgo.2012.04.021. PMID: 22727416.
- Лопаткин Н.А., Бочоришвили Г.Г. Клинико-диагностические параллели при овариоварикоцеле. Урология и нефрология 1986;51(6):3–6. [Lopatkin N.A., Bochorishvili G.G. Clinical and diagnostic parallels in ovariovaricocele. Urologiya i nefrologiya = Urology and Nephrology 1986;51(6):3–6. (In Russ.)].
- Галкин Е.В., Гракова Л.С., Наумова Е.Б. Рентгеноэндоваскулярная хирургия гипопункции яичников при варикозном расширении овариальных вен. Вестник рентгенологии и радиологии 1991;(5):51–9. [Galkin E.V., Grakova L.S., Naumova E.B. Endovascular surgery of ovarian hypofunction in varicose veins. Vestnik rentgenologii i radiologii = Journal



- of Radiology and Nuclear Medicine 1991;(5):51–9. (In Russ.).
7. Venbrux A.C., Chang A.H., Kim H.S. et al. Pelvic congestion syndrome (pelvic venous incompetence): impact of ovarian and internal iliac vein embolotherapy on menstrual cycle and chronic pelvic pain. *J Vasc Interv Radiol* 2002;13(2 Pt 1):171–8. PMID: 11830623.
 8. Venbrux A.C., Lambert D.L. Embolization of the ovarian veins as a treatment for patients with chronic pelvic pain caused by pelvic venous incompetence (pelvic congestion syndrome). *Curr Opin Obstet Gynecol* 1999;11(4):395–99. PMID: 10498026.
 9. Осипов Н.Г., Теплинская Н.П., Соболенко Ю.А., Алексейчук Г.И. Изменения архитектоники вен, дренирующих лозовидное сплетение, и показателей сперматогенеза у больных с впервые выявленным и рецидивным варикоцеле. *Андрология и генитальная хирургия* 2014;(2):30–6. [Osipov N.G., Teplinskaya N.P., Sobolenko Yu.A., Alekseychuk G.I. Changes in architectonics of the veins draining the pampiniform plexus, and indices of spermatogenesis in patients with initially diagnosed and recurrent varicocele. *Andrologiya i genital'naya khirurgiya = Andrology and Genital Surgery* 2014;(2):30–6. (In Russ.)].
 10. Ким В.В., Казимиров В.Г. Анатомо-функциональное обоснование оперативного лечения варикоцеле. М.: Медпрактика-М, 2008. 112 с. [Kim V.V., Kazimirov V.G. Anatomical and functional justification of surgical treatment of varicocele. Moscow: Medpraktika-M, 2008. 112 p. (In Russ.)].
 11. Beinart C., Sniderman K.W., Tamura S. et al. Left renal vein to inferior vena cava pressure relationship in humans. *J Urol* 1982;127(6):1070–1. PMID: 7087011.
 12. Nishimura Y., Fushiki M., Yoshida M. et al. Left renal vein hypertension in patients with left renal bleeding of unknown origin. *Radiology* 1986;160(3):663–7. DOI: 10.1148/radiology.160.3.3737903. PMID: 3737903.
 13. Страхов С.Н. Варикозное расширение вен гроздевидного сплетения и семенного канатика (варикоцеле). М., 2001. 235 с. [Strakhov S.N. Varicocele as an ectasia of the veins of the pampiniform plexus. Moscow, 2001. 235 p. (In Russ.)].
 14. Ficarra V., Porcaro A.B., Rigetti R. et al. Antegrade scrotal sclerotherapy in the treatment of varicocele: a prospective study. *BJU Int* 2002;89(3):246–8. PMID: 11856108.
 15. Прыдко С.И., Малинин А.А., Страхов С.Н., Сергеев С.Ю. Наш опыт хирургического лечения флебогипертензии в бассейне тестикулярных вен. Бюллетень НЦССХ им. А.Н. Бакулева РАМН 2013;14(3):60. [Pryadko S.I., Malinin A.A., Strakhov S.N., Sergeev S.Yu. Our experience the surgical treatment of flebohypertension in the pond of testicular veins. *Bulleten Nauchnogo tsentra serdechno-sosudistoy khirurgii im. A.N. Bakuleva = Bulletin of Bakoulev Center Cardiovascular Diseases* 2013;14(3):60. (In Russ.)].
 16. El Sadr A.R., Mina A. Anatomical and surgical aspects of the operative management of varicoceles. *Urol Cutaneous Rev* 1950;54(5):257–62. PMID: 15443180.
 17. De Schepper A. ["Nutcracker" phenomenon of the renal vein and venous pathology of the left kidney (In Dutch)]. *J Belge Radiol* 1972;55(5):507–11. PMID: 4660828.
 18. Neste M.G., Narasimham D.L., Belcher K.K. Endovascular stent placement as a treatment for renal venous hypertension. *J Vasc Interv Radiol* 1996;7(6):859–61. PMID: 8951753.
 19. Zhang H., Li M., Jin W. et al. The left renal entrapment syndrome: diagnosis and treatment. *Ann Vasc Surg* 2007;21(2):198–203. DOI: 10.1016/j.avsg.2006.10.021. PMID: 17349362.
 20. Hartung O., Grisoli D., Boufi M. et al. Endovascular stenting in the treatment of pelvic vein congestion caused by nutcracker syndrome: lessons learned from the first five cases. *J Vasc Surg* 2005;42(2):275–80. DOI: 10.1016/j.jvs.2005.03.052. PMID: 16102626.
 21. Scultetus A.H., Villavicencio J.L., Gillespie D.L. The nutcracker syndrome: its role in the pelvic venous disorders. *J Vasc Surg* 2001;34(5):812–9. DOI: 10.1067/mva.2001.118802. PMID: 11700480.
 22. Segawa N., Azuma H., Iwamoto Y. et al. Expandable metallic stent placement for nutcracker phenomenon. *Urology* 1999;53(3):631–3. PMID: 10096399.
 23. Park Y.B., Lim S.H., Ahn J.H. et al. Nutcracker syndrome: intravascular stenting approach. *Nephrol Dial Transplant* 2000;15(1):99–101. PMID: 10607775.
 24. Chiesa R., Anzuini A., Marone E.M. et al. Endovascular stenting for the nutcracker phenomenon. *J Endovasc Ther* 2001;8(6):652–5. DOI: 10.1177/1526660280100800620. PMID: 11797984.
 25. Van der Laan L., Vos J.A., de Boer E. et al. [The central-venous compression syndrome: rare, but adequately treatable with endovascular stenting (In Dutch)]. *Ned Tijdschr Geneesk* 2004;148(9):433–7. PMID: 15038205.
 26. Chen W., Chu J., Yang J.Y. et al. Endovascular stent placement for the treatment of nutcracker phenomenon in three pediatric patients. *J Vasc Interv Radiol* 2005;16(11):1529–33. DOI: 10.1097/01.RVI.0000178259.87608.EC. PMID: 16319162.
 27. Kim S.J., Kim C.W., Kim S. et al. Long-term follow-up after endovascular stent placement for treatment of nutcracker syndrome. *J Vasc Interv Radiol* 2005;16(3):428–31.
 28. Basile A., Tsetis D., Calcara G. et al. Percutaneous nitinol stent implantation in the treatment of nutcracker syndrome in young adults. *J Vasc Interv Radiol* 2007;18(8):1042–6. DOI: 10.1016/j.jvir.2007.05.017. PMID: 17675625.
 29. Wei S.M., Chen Z.D., Zhou M. Intravenous stent placement for treatment of the nutcracker syndrome. *J Urol* 2003;170(5):1934–5. DOI: 10.1097/01.ju.0000089872.39883.a3. PMID: 14532811.
 30. May R., Thurner J. The cause of the predominantly sinistral occurrence of thrombosis of the pelvic veins. *Angiology* 1957;8(5):419–27. DOI: 10.1177/000331975700800505. PMID: 13478912.
 31. Гераськин А.В., Поляев Ю.А., Гарбузов Р.В., Константинов К.В. Возможности эндоваскулярного и хирургического лечения нарушений венозного оттока при аномалиях вен таза с патологией гонадных вен у подростков. *Педиатрия* 2012;91(3):159–63. [Geraskin A.V., Polyayev Yu.A., Garbuzov R.V., Konstantinov K.V. Endovascular and surgical treatment of venous outflow disorders in abnormal pelvic veins with pathology of the gonadal veins in teenagers. *Pediatriya = Pediatrics* 2012;91(3):159–63. (In Russ.)].
 32. Rösch J., Uchido B.T., Hall L.D. et al. Gianturco-Rösch expandable Z-stents in the treatment of superior vena cava syndrome. *Cardiovasc Intervent Radiol* 1992;15(5):319–27. PMID: 1423393.

Вклад авторов

О.Б. Жуков: разработка дизайна исследования, оперативное лечение больных, получение данных для анализа, анализ полученных данных;
А.Э. Васильев: разработка дизайна исследования, оперативное лечение больных;
С.Ю. Шеховцов: получение данных для анализа, анализ полученных данных;
М.Е. Новиков: получение данных для анализа, анализ полученных данных.



Authors' contributions

O. B. Zhukov: development of study design, surgical treatment, obtaining data for analysis, analysis of the obtained data;

A. E. Vasilyev: development of study design, surgical treatment;

S. Yu. Shekhovtsov: obtaining data for analysis, analysis of the obtained data;

M. E. Novikov: obtaining data for analysis, analysis of the obtained data.

ORCID авторов/ORCID of authors

О. Б. Жуков/O. B. Zhukov: <https://orcid.org/0000-0003-3872-5392>

А. Э. Васильев/A. E. Vasilyev: <https://orcid.org/0000-0001-6550-1939>

Конфликт интересов. Авторы заявляют об отсутствии конфликта интересов.

Conflict of interest. The authors declare no conflict of interest.

Финансирование. Исследование проведено без спонсорской поддержки.

Financing. The study was performed without external funding.

Информированное согласие. Все пациенты подписали информированное согласие на участие в исследовании.

Informed consent. All patients gave written informed consent to participate in the study.