

Осложнения рентгеноэндоваскулярного лечения синдрома Мея–Тернера

О. Б. Жуков^{1,3}, Б. Г. Алекян², А. Э. Васильев^{3,4}

¹ФГАОУ ВО «Российский университет дружбы народов»; Россия, 117198 Москва, ул. Миклухо-Маклая, 6;

²ФГБУ «Национальный медицинский исследовательский центр хирургии им. А. В. Вишневского» Минздрава России; Россия, 117997 Москва, ул. Большая Серпуховская, 27;

³Ассоциация сосудистых урологов и репродуктологов; Россия, 105187 Москва, ул. Мироновская, 18;

⁴ФГБУ «Национальный медицинский исследовательский центр гематологии» Минздрава России; Россия, 125167 Москва, Новый Зыковский пр., 4

Контакты: Олег Борисович Жуков ob.zhukov@yandex.ru

В статье описан клинический случай лечения осложнений синдрома Мея–Тернера. Выявлена асимметрия кровотока в подвздошных венах и признаки их сужения. При флебографии установлены пространственные характеристики сосудов таза, спланирована траектория операции. Оптимальной для подобных пациентов лечебной тактикой считается стентирование левой подвздошной вены при выявлении повышения уровня давления в ней на 5 мм рт. ст. по сравнению с нижней полой веной. Для стентирования целесообразно использовать специализированные венозные саморасширяющиеся стенты. Доступ для стентирования может осуществляться через подколенную вену с унилатеральной стороны и/или через бедренную или плечевую артерию, можно использовать югулярный или подключичный доступ в зависимости от особенностей анатомии пациента и размера доставляющего устройства. У пациентки проведена эмболизация спиралью варикозно расширенных вен малого таза. При повторном осмотре через 3 мес тазовые боли практически не беспокоят, боли при половом акте отсутствуют, варикозных вен в промежности и на нижних конечностях нет. По данным мультиспиральной компьютерной томографии тазовых вен с контрастным усилением и трехмерной реконструкцией изображения признаков тазового венозного полнокровия не выявлено.

Ключевые слова: рентгеноэндоваскулярная хирургия, синдром Мея–Тернера, стентирование, эмболизация спиралью

Для цитирования: Жуков О. Б., Алекян Б. Г., Васильев А. Э. Осложнения рентгеноэндоваскулярного лечения синдрома Мея–Тернера. Андрология и генитальная хирургия 2019;20(3):00–00.

DOI: 10.17650/2070-9781-2019-20-3-00-00

Complications of X-ray endovascular treatment of the May-Thurner syndrome

O. B. Zhukov^{1,3}, B. G. Alekyan², A. E. Vasiliev^{3,4}

¹RUDN University; 6 Miklukho-Maklaya St., Moscow 117198, Russia;

²A. V. Vishnevsky National Medical Research Center for Surgery; Ministry of Health of Russia; 27 Bolshaya Serpukhovskaya St., Moscow 117997, Russia;

³Association of Vascular Urologists and Reproductologists; 18 Mironovskaya St., Moscow 105187; Russia;

⁴National Medical Research Center for Hematology, Ministry of Health of Russia; 4 Novy Zykovskiy Drive, Moscow 125167, Russia

The article describes a clinical case of treatment of complications of the May-Thurner syndrome. Asymmetry of blood flow in the iliac veins and signs of their narrowing were observed. Phlebography showed special characteristics of pelvic vessels, trajectory of the surgery was planned. Stenting of the left iliac vein is considered the optimal treatment for such patients if the pressure in it is above 5 mmHg compared to the inferior vena cava. Specialized venous self-expanding stents are an efficient choice for stenting. Access can be performed through the popliteal vein on the unilateral side and/or the femoral or humeral artery, jugular or subclavian access can be used depending on the patient's anatomy and the size of the delivery device. The female patient underwent coil embolization of varicocele of the lower pelvic veins. At repeat examination after 3 months, pelvic pain was minimal, no pain during sex, no varicocele in the groin and lower extremities. Contrast-enhanced spiral computed tomography with 3D reconstruction of the pelvic veins didn't show any signs of pelvic congestion syndrome.

Key word: X-ray endovascular surgery, May-Thurner syndrome, stenting, coil embolization

For citation: Zhukov O. B., Alekyan B. G., Vasiliev A. E. Complications of X-ray endovascular treatment of the May-Thurner syndrome. Andrologiya i genital'naya khirurgiya = Andrology and Genital Surgery 2019;20(3):00–00.

Введение

R. May, J. Thurner описали развитие «шпор» в левой общей подвздошной вене в результате ее сжатия между правой общей подвздошной артерией и поясничным позвонком [1]. Синдром Мея–Тернера является анатомическим вариантом артериовенозного «конфликта», который может быть причиной нарушения венозного оттока из левой ноги и тазовых органов, что вызывает их варикозную трансформацию с развитием венозной недостаточности [2].

В результате проведения 430 аутопсий W.E. Ehrlich и E.V. Krumbhaar установили, что правая общая подвздошная артерия сдавливает левую общую подвздошную вену и приводит к образованию спаек в 22 % случаев. В других исследованиях это явление наблюдалось в 32 % случаев [3]. По данным H.C. Vagon и соавт. [4], до 16–20 % всего взрослого населения имеют бессимптомное сдавление левой общей подвздошной вены.

В 1992 г. D. Kim и соавт. описали 3 клинические стадии течения этого заболевания: I стадия – бессимптомное течение, II стадия – развитие шпор в просвете вены с явлениями хронической венозной недостаточности, III стадия – развитие илеофemorального тромбоза [5]. Пациенты с синдромом Мея–Тернера предъявляют жалобы на боль в левой ноге и ее отек, боль в малом тазе, варикозное расширение вен левой ноги, хронические язвы левой ноги [6–8]. Женщины могут жаловаться на варикозное расширение вен половых губ, наличие тазовых болей и/или полименореи. У девочек заболевание чаще всего манифестирует в пубертатном периоде, когда под действием эстрогенов происходит функциональная и морфологическая перестройка венозной системы органов малого таза. У мужчин формируется II илеотестикулярный тип варикоцеле по классификации V.L. Coolsaet, рефлюкс из подвздошной вены в яичковую [9–12].

Первые данные о варикозной болезни органов малого таза у женщин представили в 1975 г. O. Craig и J.T. Hobbs, которые дали этому заболеванию общепринятое в настоящее время в англоязычной литературе название pelvic congestion syndrome (синдром тазового венозного полнокровия) [13, 14]. Позже, в 2006 г., синдром Мея–Тернера справа описан у женщины с тромбозом глубоких вен, тромбоэмболией легочной артерии с установкой фильтра в нижнюю полую вену. В 2010 г. G. Abboud и соавт. также описали правосторонний синдром Мея–Тернера [15].

Варианты бестромботической компрессии подвздошных вен (nonthrombotic iliac vein lesion) были описаны S. Raju и P. Neglen в 2006 г. (рис. 1) [16]. Авторы определили 4 варианта компрессии:

1) классическая левосторонняя проксимальная компрессия за счет сдавления левой общей подвздошной вены правой общей подвздошной артерией;

2) правосторонняя проксимальная компрессия за счет сдавления правой общей подвздошной вены правой общей подвздошной артерией;

3) левосторонняя дистальная компрессия за счет сдавления левой наружной подвздошной вены левой внутренней подвздошной артерией;

4) правосторонняя дистальная компрессия за счет сдавления правой наружной подвздошной вены правой общей подвздошной артерией.

Авторы отметили, что чувствительность прямой флебографии в выявлении характера компрессии составляет 50 %, а при использовании метода внутрисосудистого ультразвукового исследования (УЗИ) чувствительность возрастает до 90 % (рис. 2). Они считали, что наиболее целесообразно использовать косые боковые проекции (рис. 3), которые позволяют более детально рассмотреть анатомический вариант компрессии.

Согласно классификации, представленной в российских клинических рекомендациях по диагностике и лечению хронических заболеваний вен (2013), варикозная болезнь вен таза у женщин – это заболевание, характеризующееся расширением яичниковых вен и внутритазовых венозных сплетений. Она подразделяется на вульварный варикоз (расширение вен наружных половых органов) и промежностный варикоз (расширение вен промежности вне наружных половых органов). Хроническая тазовая боль – это нециклическая боль продолжительностью более 6 мес, локализуемая в малом тазе, снижающая качество жизни пациента и требующая медикаментозного или хирургического лечения. Предрасполагающими факторами развития варикозной болезни считают генетическую предрасположенность, беременность и роды, аортomezентериальную компрессию левой почечной вены, синдром Мея–Тернера, посттромботическую болезнь,

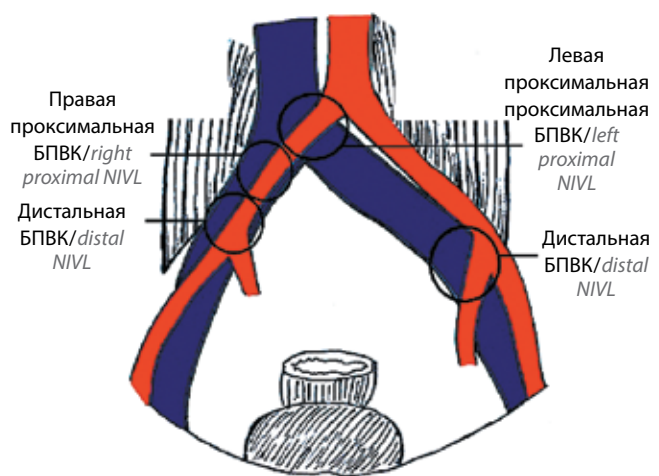


Рис. 1. Патологическая анатомия вариантов бестромботической подвздошной венозной компрессии (БПВК) (адаптировано из [16]).

Fig. 1. Pathological anatomy of nonthrombotic iliac vein lesion (NIVL) (adapted from [16])

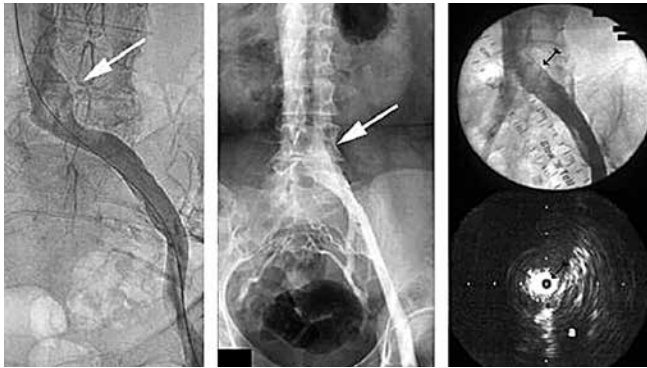


Рис. 2. Дефект наполнения левой общей подвздошной вены. Прямая флебография [16]

Fig. 2. Defect of filling of the left common iliac vein. Direct phlebography [16]

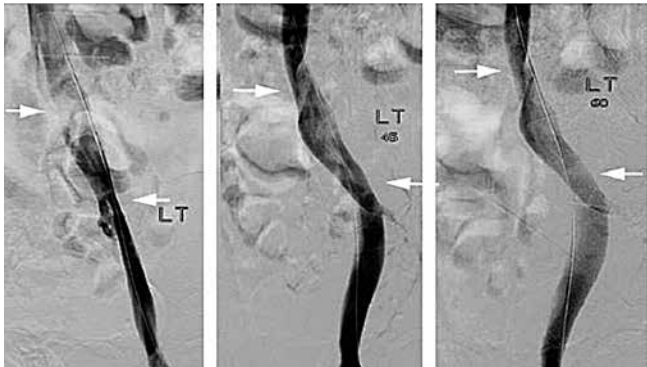

Рис. 3. Дистальные и проксимальные поражения подвздошных вен [16]

Fig. 3. Distal and proximal damage of the iliac veins [16]

хроническую окклюзию подвздошных вен, нижней полой вены, венозные дисплазии [17].

Для формулировки диагноза варикозной болезни вен таза у женщин по МКБ 10 используют коды:

I86.2 Варикозное расширение вен таза.

I86.3 Варикозное расширение вен вульвы.

Оперативное лечение показано женщинам с клиническими признаками варикозной болезни вен таза, расширением гонадных вен и внутритазовых венозных сплетений и рефлюксом крови по ним, по данным инструментальных исследований, при наличии варикоза наружных половых органов, синдроме Мея–Тернера и мезоортальной компрессии левой почечной вены (при ренокавальном градиенте >5 мм рт. ст.). Операции при варикозной болезни вен таза у женщин можно разделить на 3 типа:

- вмешательства на подкожных венах промежности и нижних конечностей;
- вмешательства на гонадных венах;
- операции на левой почечной и левой общей подвздошной венах.

Отхождение от правил проведения прямой флеботонометрии перед проведением стентирования, в том числе вен подвздошного сегмента, может привести

к неоправданному расширению показаний и выполнению ненужной операции.

Разработанная нами классификация варикозной болезни вен таза у мужчин (см. таблицу) – единственная на сегодня классификация, которая подходит для клинического применения. Диагноз формулируют при осуществлении трансректального УЗИ, при котором выявляют расширение вен парапростатического сплетения более чем на 5 мм при пробе Вальсальвы и/или превышение скоростных параметров рефлюкса и увеличение диаметра вен [12].

Синдром Мея–Тернера диагностируют с помощью магнитно-резонансной или компьютерной томографии вен и рентгеноконтрастной флебографии.

Классификация варикозного расширения вен таза у мужчин [12]

Classification of pelvic varicose veins in male patients [12]

Стадия Stage	Определение варикоза Description of varicose vein disease	Максимальный диаметр вен, мм Maximum vein diameter, mm	Скорость кровотока, см/с Blood flow, cm/s	Скорость кровотока при пробе Вальсальвы, см/с Blood flow during the Valsalva maneuver, cm/s
I	Видимый Visible	<4	<3	<5
II	Значимый Significant	5–10	3–5	5–15
III	Выраженный Pronounced	>10	>5	>15

Клинико-диагностический алгоритм у пациентов с синдромом Мея–Тернера опубликован для клинического использования [18]. В основу его положены данные флеботонометрии венозных бассейнов таза.

Представляем описание клинического случая лечения пациентки с варикозной болезнью вен таза.

Клиническое наблюдение

Больная В., 36 лет, жительница г. Ростова, в марте 2018 г. обратилась к врачу с жалобами на постоянные тупые ноющие боли в гипогастральной области, большие слева, нарушающие трудовую деятельность, усиливающиеся во II фазе менструального цикла, после физических нагрузок, диспареунию, слабость.

Из анамнеза известно, что в декабре 2015 г. в лечебном учреждении г. Ростова в связи с болевым синдромом осуществлена лапароскопическая резекция очагов экстрагенитального эндометриоза; биопсия не проводилась.

В связи с сохранением болевого синдрома в марте 2016 г. в лечебном учреждении г. Москвы выполнена лапароскопическая резекция левой гонадной вены.

В связи с ухудшением состояния в октябре 2016 г. в клинике г. Ростова проведена прямая флебография,

установлен диагноз варикозного расширения вен параовариального сплетения. В ноябре и декабре 2016 г. в этой же клинике дважды проведена флебография и лапароскопия, выявлены очаги ретроцервикального эндометриоза. Прием гормонов в послеоперационном периоде не привел к существенной положительной динамике. В связи с сохранением жалоб в одной из клиник г. Москвы в июне 2017 г. проведена флебография и илюакография (рис. 4), впервые поставлен диагноз синдрома Мея–Тернера. Выявлены также вено-венозные перетоки в области крестцового венозного сплетения (рис. 5).

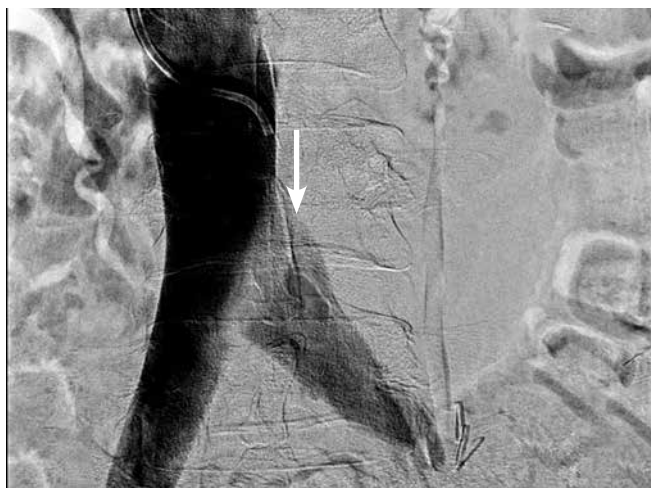

Рис. 4. Флебография и илюакография. Синдром Мея–Тернера у пациентки 35 лет. Стрелкой указан линейный дефект контрастирования в точке Коккета

Fig. 4. Phlebography and iliac vein venography. May–Thurner syndrome in a 35-years-old female patient. Arrow points at a linear contrasting defect at the Cockett's point

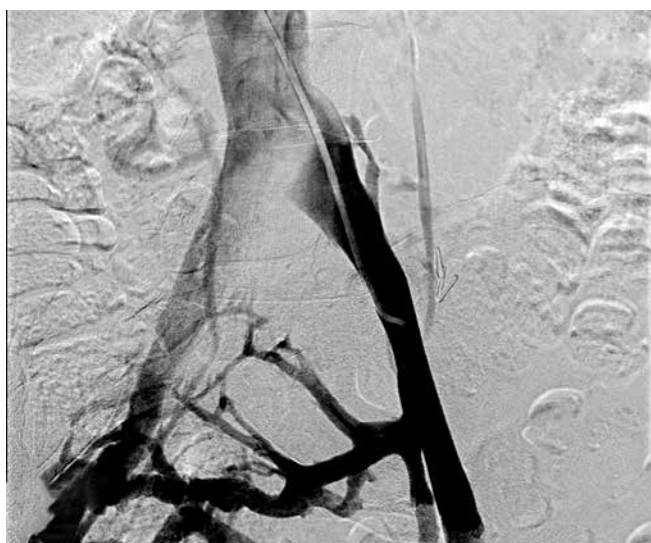


Рис. 5. Флебография и илюакография. Вено-венозные перетоки в области крестцового венозного сплетения

Fig. 5. Phlebography and iliac vein venography. Veno-venous leaks in the area of the sacral venous plexus

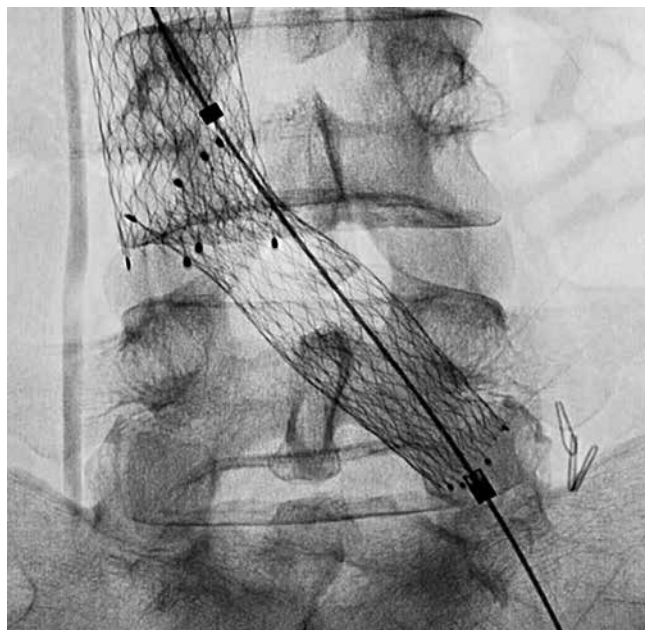


Рис. 6. Установлен стент Sinus-Aorta (Optimed, Германия)

Fig. 6. The Sinus-Aorta stent (Optimed, Germany) is installed

В июле 2017 г. в данной клинике выполнена флебография, стентирование левой общей подвздошной вены (использован стент Sinus-Aorta (Optimed, Германия) диаметром 18 мм и длиной 60 мм).

Улучшения состояния не наблюдалось. Сохранялся болевой синдром.

При контрольном обследовании в октябре 2017 г. выявлена миграция стента в нижнюю полую вену. В связи с сохранением болевого синдрома и расширения вен была предпринята установка второго саморасширяющегося стента в общую подвздошную вену (рис. 6).

В послеоперационном периоде пациентке назначена антикоагулянтная терапия в профилактических дозах (эноксапарин натрия 40 мг/сут под кожу живота), а в последующем — дезагрегантные и флеботропные препараты (ацетилсалициловая кислота в дозе 0,125 г/сут в течение 10 дней, детралекс в дозе 1000 мг/сут в течение 2 мес).

Однако существенных улучшений в состоянии больной не наблюдалось. Сохранялся выраженный болевой синдром, олигоменорея, диспареуния. И в марте 2018 г. пациентка обратилась к нам в клинику. При осмотре определен дольхоморфный тип строения тела, пониженное питание. Интенсивность боли составила 6 баллов по визуальной-аналоговой шкале. При клинико-урологическом обследовании выявлено расширение вен параовариального венозного сплетения, более выраженное слева (рис. 7).

При УЗИ в косой проекции слева обнаружено сужение подвздошной вены до 4 мм в точке Коккета, престенотическое расширение левой общей подвздошной вены до 1,8 см и повышение скорости кровотока слева до 57 см/с, справа до 30 см/с (при норме 8–12 см/с).

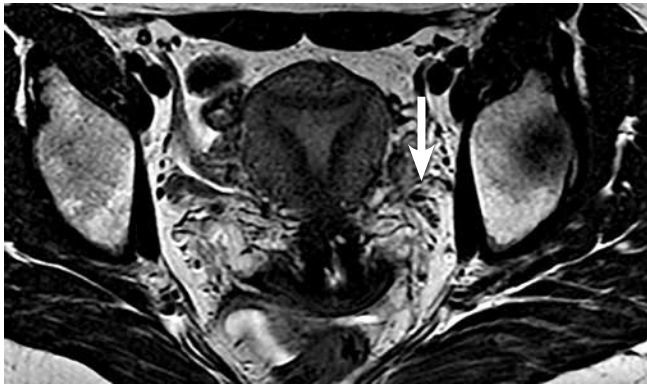

Рис. 7. Компьютерная томография. Расширение вен параовариального венозного сплетения, более выраженное слева (указано стрелкой)

Fig. 7. Computed tomography. Widening of the veins of the paraovarian venous plexus, more pronounced on the left (arrow)

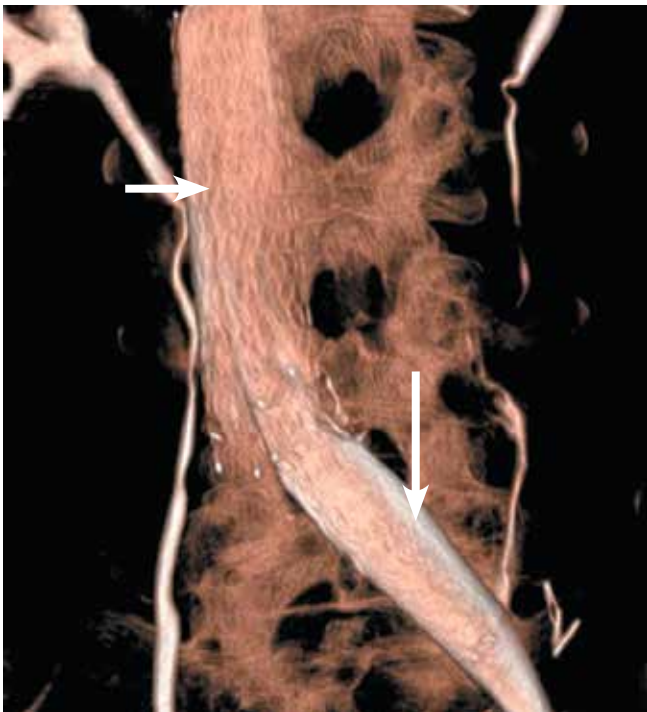


Рис. 8. Мультиспиральная компьютерная томография. Визуализированы 2 стента (указаны стрелками) в проекции нижней полой вены и левой общей подвздошной вены

Fig. 8. Spiral computed tomography. Two stents are visualized (arrows) in the projection of the inferior vena cava and left common iliac vein

По данным компьютерной томографии подтверждено наличие 2 стентов в проекции нижней полой вены и левой подвздошной вены (рис. 8).

Больная была проконсультирована акад. РАН Б.Г. Алякяном (согласована тактика ведения пациентки). При гинекологическом обследовании признаков гинекологической патологии не выявлено; определено состояние после резекции левой гонадной вены. Диагноз: синдром тазового венозного полнокровия, варикозная болезнь вен таза (I86.2). В апреле 2018 г. в Национальном медицин-

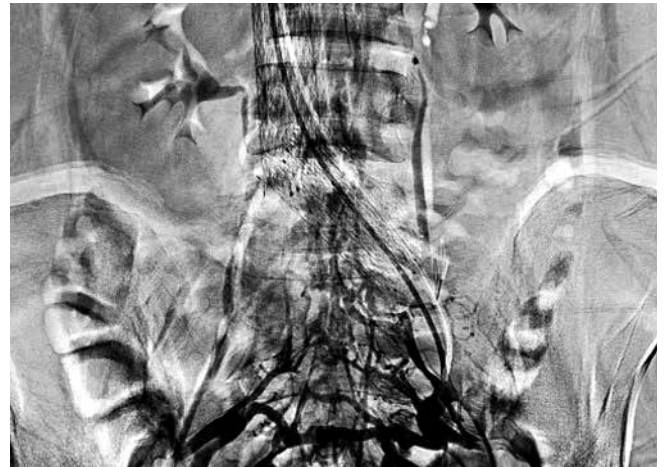

Рис. 9. Прямая илюакография. Расширение крестцовых вен и венозные перетоки слева направо

Fig. 9. Direct iliac vein venography. Widening of the sacral veins and venous leaks from left to right

ском исследовательском центре гематологии проведена флеботонометрия, селективная почечная флебография слева и справа, илюакография (рис. 9), варикофлебография слева.

Разница давления в левой подвздошной вене и нижней полой вене не превышала 5 мм рт. ст. Выявлен рецидив овариковарикоцеле. Проведена склеротерапия расширенных вен левого яичника.

В состоянии больной наметилась положительная динамика. При контрольных исследованиях (флеботонометрии, селективной почечной флебографии слева и справа, илюакографии, варикофлебографии) в декабре 2018 г. выявлено сохраняющееся варикозное расширение вен малого таза, в частности запирающей вены справа с явлениями флебостаза в венах эпидуральной клетчатки и их варикозной трансформацией, в корешковых венах, с длительной экспозицией контрастного вещества в поясничных и восходящих поясничных венах.

Произведена эмболизация спиральями варикозно расширенных вен малого таза (запирающей вены слева (рис. 10).

При повторном осмотре через 3 мес тазовые боли пациентке практически не беспокоят, боли при половом акте отсутствуют, варикозных вен в промежности и на нижних конечностях нет. Выполнена мультиспиральная компьютерная томография тазовых вен с контрастным усилением и трехмерной реконструкцией изображения, по данным которой стент левой подвздошной вены проходим, гонадные вены не контрастируются, признаков тазового венозного полнокровия не выявлено (рис. 11).

Интенсивность боли оценивается в 2 балла по визуально-аналоговой шкале. Пациентка принимает растительные антикоагулянты, приступила к профессиональной деятельности. Проводится мониторинг состояния подвздошных и других магистральных сосудов 1 раз в 3–6 мес.

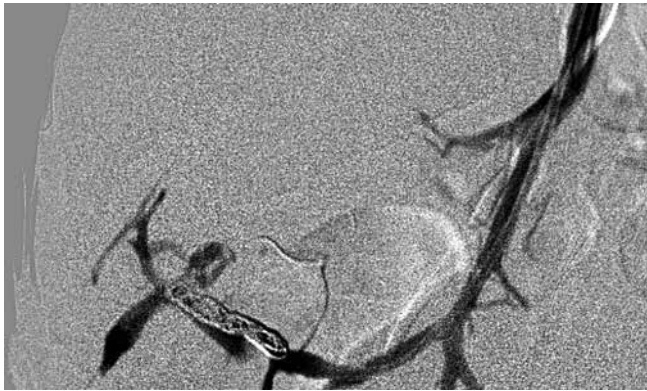


Рис. 10. Эмболизация спиральми варикозно расширенных вен малого таза (запирательной вены слева). Боковая проекция

Fig. 10. Coil embolization of varicocele of the lower pelvic veins (obturator vein on the right). Lateral projection

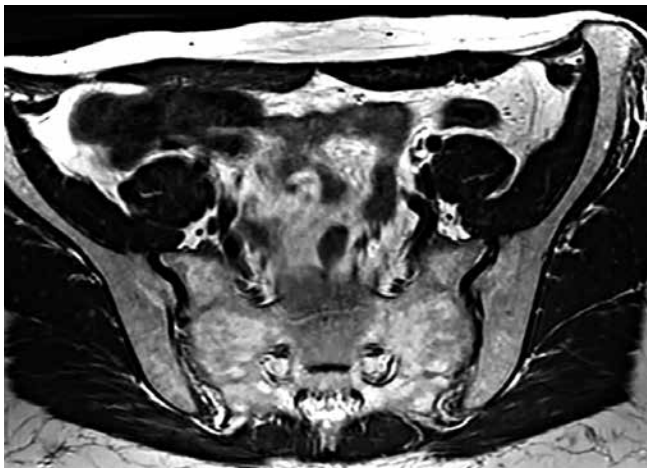

Рис. 11. Мультиспиральная компьютерная томография таза через 3 мес после хирургического вмешательства

Fig. 11. Spiral computed tomography of the pelvis 3 months after the surgery

Заключение

Синдром Мея–Тернера – сложно диагностируемое заболевание. Чаще всего оно проявляется хронической тазовой, овариальной, тестикулярной болью, болью в левой ноге. Данный синдром может проявляться у женщин полименореей, диспареунией, у мужчин – неустойчивой эрекцией. Он может быть причиной бесплодия на фоне напряженного варикоцеле. Дополнительными клиническими признаками будут декомпенсация явлений тазовой флеботрансформации в виде изнуряющего синдрома тазовой боли, рецидивирующего варикоцеле, сопровождающегося патозооспермией, устойчивых к терапии венозных нарушений эрекции, трофических изменений левой ноги. Эффективность консервативной терапии у этих больных снижена.

При подозрении на синдром Мея–Тернера диагностику целесообразно начинать с выявления асимметрии кровотока в подвздошных венах и признаков их

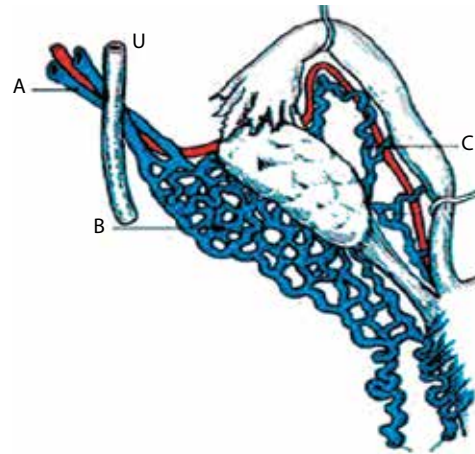


Рис. 12. Схема варикозного расширения вен таза. А – яичниковая вена; В – маточно-яичниковое венозное сплетение; С – трубные вены (адаптировано из [16])

Fig. 12. Scheme of varicocele of the lower pelvic veins. A – ovarian vein; B – utero-ovarian venous plexus; C – tubal veins (adapted from [16])

сужения по данным ультразвуковой доплерографии. Эти исследования необходимо сочетать с ультразвуковой доплерографией вен нижних конечностей и трансвагинальным или трансректальным УЗИ с подробным и селективным описанием венозных сплетений таза (рис. 12).

При подтверждении выраженной асимметрии кровотока, расширения левой общей подвздошной вены целесообразно использовать магнитно-резонансную томографию системы нижней полой вены, которая даст пространственную характеристику данной аномалии и позволит определить траекторию вмешательства и алгоритм флебографии, которую целесообразно начинать с системной флеботонометрии почечных и подвздошных вен. При подтверждении компрессии подвздошной вены возможно применение внутрисосудистого УЗИ для точного определения размера стенозируемого участка (степени стеноза) и скоростных показателей кровотока по суженному сосуду.

Оптимальной лечебной тактикой для этих больных будет внутрисосудистое стентирование левой подвздошной вены при выявлении положительного градиента давления в ней >5 мм рт. ст. по сравнению с давлением в нижней полой вене. Аналогичными будут показания к стентированию почечных вен.

Для стентирования целесообразно применять специализированные венозные саморасширяющиеся стенты с оригинальной системой доставки. Доступом для стентирования может осуществляться через подколленную вену с унилатеральной стороны, или бедренную, или плечевую, возможно использовать югулярный или подключичный доступ, учитывая анатомию пациента и размер доставляющего устройства.

В случае проведения склеротерапии в сочетании с эмболизацией варикозно расширенных вен таза или



тестикулярной или яичниковой вены необходимо располагать данными предшествующей флеботонометрии всего бассейна магистральных вен таза и почек, предупреждать больных о возможных последующих этапах операции, проводя контрольные обследования не реже 1 раз в 6 мес.

Выполнение рентгеноэндоваскулярного вмешательства при варикозной болезни таза — сложная комплексная задача, которая способна заинтриговать и увлечь наиболее талантливых врачей различных специальностей. Их взаимодействие станет в клинике основой для формирования партнерства компетентных специалистов.

ЛИТЕРАТУРА / REFERENCES

1. May R., Thurner J. The cause of the predominantly sinistral occurrence of thrombosis of the pelvic veins. *Angiology* 1957;8(5):419–27. DOI: 10.1177/000331975700800505.
2. Гераськин А.В., Поляев Ю.А., Гарбузов Р.В., Константинов К.В. Возможности эндоваскулярного и хирургического лечения нарушений венозного оттока при аномалиях вен таза с патологией гонадных вен у подростков. *Педиатрия* 2012;91(3):160. [Geras'kin A.V., Polyayev Yu.A., Garbuzov R.V., Konstantinov K.V. The possibilities of endovascular and surgical treatment of disorders of venous outflow abnormalities in the veins of the pelvis with abnormal gonadal veins in adolescents. *Pediatriya = Pediatrics* 2012;91(3):160. (In Russ.)].
3. Ehrlich W.E., Krumbhaar E.B. A frequent obstructive anomaly of the mouth of the left common iliac vein. *Am Heart J* 1943;26:737–50.
4. Baron H.C., Shams J., Wayne M. Iliac vein compression syndrome: a new method of treatment. *Am Surg* 2000;66(7):653–5.
5. Kim D., Orron D.E., Porter D.H. Venographic anatomy, technique and interpretation. In: *Peripheral vascular imaging and intervention*. Ed. by D. Kim, D.E. Orron. Saint Louis: Mosby-Year Book, 1992. Pp. 269–349.
6. O'Sullivan G.J., Semba C.P., Bittner C.A. et al. Endovascular management of iliac vein compression (May–Thurner) syndrome. *J Vasc Int Radiol* 2000;11(7):823–36.
7. Goldman R.E., Arendt V.A., Kothary N. et al. Endovascular management of May–Thurner syndrome in adolescents: a single-center experience. *J Vasc Int Radiol* 2017;28(1):71–7. DOI: 10.1016/j.jvir.2016.09.005.
8. Bozkaya H., Cinar C., Ertugay S. et al. Endovascular treatment of iliac vein compression (May–Thurner) syndrome: angioplasty and stenting with or without manual aspiration thrombectomy and catheter-directed thrombolysis. *Ann Vasc Dis* 2015;8(1):21–8. DOI: 10.3400/avd.oa.14-00110.
9. Поляев Ю.А., Гераськин А.В., Гарбузов Р.В. Гемодинамические нарушения в тестикулярном венозном бассейне у детей. Диагностика и методы эндоваскулярной коррекции. М.: Династия, 2011. С. 33–44. [Polyayev Yu.A., Geras'kin A.V., Garbuzov R.V. Hemodynamic disturbances in the testicular venous pool from children. *Diagnosis and methods of endovascular correction*. Moscow: Dynasty, 2011. Pp. 33–44. (In Russ.)].
10. Coolsaet B.L. The varicocele syndrome: venography determining the optional level for surgical management. *J Urol* 1980;124:833–9.
11. Поляев Ю.А., Гарбузов Р.В., Гарбузов К.В. Заболевания вен таза у детей. Клинические проявления, диагностика и лечение. М.: APC-Пресс, 2017. С. 122. [Polyayev Yu.A., Garbuzov R.V., Garbuzov V.K. Diseases of the veins of the pelvis in children. *Clinical manifestations, diagnosis and treatment*. Moscow: ARS-press, 2017. P. 122. (In Russ.)].
12. Жуков О.Б., Капто А.А., Михайленко Д.С., Евдокимов В.В. Варикозная болезнь органов таза мужчины. Андрология и генитальная хирургия 2016;17(4):71–5. [Zhukov O.B., Kapto A.A., Mikhaylenko D.S., Evdokimov V.V. Varicose veins of the pelvis men. *Andrologiya i genital'naya khirurgiya = Andrology and Genital Surgery* 2016;17(4):72–7. (In Russ.)]. DOI: 10.17650/2070-9781-2016-17-4-72-77.
13. Craig O., Hobbs J.T. Vulval phlebology in the pelvic congestion syndrome. *Clin Radiol* 1975;26:517–25.
14. Hobbs J.T. The pelvic congestion syndrome. *Practitioner* 1976;216(1295):529–40.
15. Burke R.M., Rayan S.S., Kasirajan K. et al. Unusual case of right-sided May–Thurner syndrome and review of its management. *Vascular* 2006;14(1):47–50. DOI: 10.2310/6670.2006.00012.
16. Raju S., Neglen P. High prevalence of nonthrombotic iliac vein lesions in chronic venous disease: a permissive role in pathogenicity. *J Vasc Surg* 2006;44(1):136–43. DOI: 10.1016/j.jvs.2006.02.065.
17. Иванов Е.В. Российские клинические рекомендации по диагностике и лечению хронических заболеваний вен. Флебология 2013;7(2 прил. 2):1–47. [Ivanov E.V. Russian clinical guidelines for the diagnosis and treatment of chronic venous diseases. *Phlebology* 2013;7(2 Suppl 2):1–47. (In Russ.)].
18. Жуков О.Б., Уколов В.А., Сниткин В.М. и др. Синдром Мэя–Тернера у мужчин. Андрология и генитальная хирургия 2017;18(1):39–47. [Zhukov O.B., Ukolov V.A., Snitkin V.M., et al. May–Thurner syndrome of men. *Andrologiya i genital'naya khirurgiya = Andrology and Genital Surgery* 2017;18(1):39–47. (In Russ.)]. DOI: 10.17650/2070-9781-2017-18-1-39-47.

Вклад авторов

О.Б. Жуков: разработка дизайна исследования, оперативное лечение больной, получение данных для анализа, анализ полученных данных, написание текста статьи;

Б.Г. Алякян: получение данных для анализа, определение тактики лечения больной;

А.Э. Васильев: разработка дизайна исследования, оперативное лечение больной.

Authors' contributions

O.B. Zhukov: developing the research design, surgical treatment, obtaining data for analysis, analysis of the obtained data, article writing;

B.G. Alekyan: obtaining data for analysis, choice of treatment tactics; developing the research design, surgical treatment;

A.E. Vasiliev: developing the research design, surgical treatment.



ORCID авторов/ORCID of authors

О.Б. Жуков/O.B. Zhukov: <https://orcid.org/0000-0003-3872-5392>

Б.Г. Алекаян/B.G. Alekyan: <https://orcid.org/0000-0001-6509-566X>

А.Э. Васильев/A.E. Vasilyev: <https://orcid.org/0000-0001-6550-1939>

Конфликт интересов. Авторы заявляют об отсутствии конфликта интересов.
Conflict of interest. The authors declare no conflict of interest.

Финансирование. Исследование проведено без спонсорской поддержки.
Financing. The study was performed without external funding.

Информированное согласие. Пациент подписал информированное согласие на публикацию своих данных.
Informed consent. The patients gave written informed consent for the publication of his data.