2025 / ТОМ 25
№3
Издается с 2000 г.
I /2000

АНДРОЛОГИЯ И ГЕНИТАЛЬНАЯ ХИРУРГИЯ
ANDROLOGY AND GENITAL SURGERY

НАУЧНО-ПРАКТИЧЕСКИЙ ЕЖЕКВАРТАЛЬНЫЙ РЕЦЕНЗИРУЕМЫЙ ЖУРНАЛ

ПУБЛИКАЦИЯ andronet.ru

КЛИНИКА androhelp.ru
androweb.ru

ISSN: 2070-9781 (Print)
ISSN: 2412-8902 (Online)

25 ЛЕТ

ВЫСШАЯ АТТЕСТАЦИОННАЯ КОМИССИЯ (ВАК)
при Министерстве образования и науки Российской Федерации

ПРОФЕССИОНАЛЬНАЯ АССОЦИАЦИЯ АНДРОЛОГОВ РОССИИ
ПААР

Scopus®

CC BY 4.0

Рентген-эндоваскулярное лечение ночного перемежающегося приапизма

О.Б. Жуков[1,2], А.Э. Васильев[2,3], С.В. Крук[1], Г.Т. Аннаоразов[1], З.К. Шокирова[1]

[1] ГБУЗ «Александровская районная больница». Региональный сосудистый центр. 601650, Владимирская обл., г. Александров, ул. Восстания 1905 года, д. 9;
[2] Ассоциация сосудистых урологов и репродуктологов (АСУР). 105187, г. Москва, Мироновская ул., д. 18, оф. 1;
[3] ФГБУ «НМИЦ гематологии» Минздрава России. 125167, г. Москва, Новый Зыковский пр-д, д. 4

Контакты: Жуков Олег Борисович, *ob.zhukov@yandex.ru*

Введение. Перемежающийся приапизм характеризуется повторяющимися болезненными эпизодами продолжительной эрекции преимущественно в ночное время суток (НПП), приводящей к пробуждению больного и нарушающей его сон. НПП разрешается спонтанно и чередуется периодами детумесценции. Он возникает от одного раза в неделю до нескольких эпизодов за ночь. Патофизиология НПП до конца не изучена. Исследования in vivo и in vitro предполагают, что лежащие в основе механизмы формирования заболевания включают в себя дисбаланс между вазорелаксантными и вазоконстриктивными процессами, ответственными за эрекцию и детумесценцию. В зарубежной литературе НПП обозначается как болезненная эрекция, связанная со сном (sleep related painful erection – SRPE). В российской и зарубежной литературе нет убедительных рандомизированных клинических исследований по лечению этого редкого состояния.

Цель исследования. Оценить эффективность и безопасность комплексных рентген-эндоваскулярных технологий в лечении ночного перемежающегося приапизма.

Материалы и методы. Больной Б. 73 лет обратился в феврале 2024 года с жалобами на изнуряющие продолжительные болезненные ночные эрекции, не связанные с половой активностью, до нескольких раз в неделю, иногда купирующиеся позиционно на боку с приведенными коленями к животу. Подобные жалобы отмечал в течение 12 лет, также пациент жаловался на ноктурию до 2–3 раз, поллакиурию, снижение массы тела. При клинико-урологическом обследовании, включающем исследование мониторинга ночных пенильных тумесценций, диагноз НПП подтвержден. В качестве сопутствующего заболевания выявлена клинически значимая доброкачественная гиперплазия простаты 2-й стадии. Попытки многократного амбулаторного лечения антиандрогенами, ноотропами, снотворными, антидепрессантами, миорелаксантами центрального действия, сосудистыми, нейролептиками, противосудорожными препаратами успеха не имели. В конце марта проведена рентген-эндоваскулярная эмболизация притоков системы внутренней подвздошной вены слева. Двусторонняя суперселективная эмболизация простатических артерий, двусторонняя эмболизация аутологичными сгустками крови дистальных ветвей пудендальных артерий.

Результаты. В послеоперационном периоде через 7, 14, 30, 90 дней динамического наблюдения пациент отметил субъективное улучшение качества жизни, отсутствие болезненных ночных тумесценций, улучшение качества мочеиспускания, нормализацию сосудистого пенильного кровотока по данным триплексного ультразвукового исследования полового члена.

Заключение. Представлен успешный случай комплексного рентген-эндоваскулярного лечения НПП, основанного на современном нейроурологическом обследовании.

Ключевые слова: ночной перемежающийся приапизм, сон, боль, эрекция, болезненная эрекция, рентген-эндоваскулярная эмболизация аутологичным сгустком крови, ночная пенильная тумесценция, допплеровское исследование сосудов полового члена.

Аббревиатуры: ночной перемежающийся приапизм (НПП), эректильная дисфункция (ЭД), допплеровское исследование сосудов полового члена (УЗДГА).

Roentgen-endovascular treatment of nocturnal intermittent priapism

Zhukov O.B.[1, 2], Vasiliev A.E.[2,3], Kruk S.V.[1], Annaorazov G.T.[1], Shokirova Z.K.[1]

[1] State Budgetary Healthcare Institution Aleksandrovskaya District Hospital. Regional Vascular Center. 9 Vosstaniya 1905 str., Aleksandrov, Vladimir Region, 601650, Russia;
[2] Association of Vascular Urologists and Reproductive Specialists (ASUR). 18 Mironovskaya str., office 1, Moscow, 105187, Russia;
[3] Federal State Budgetary Institution "NMITs of Hematology" of the Ministry of Health of the Russian Federation. 4 Novy Zykovsky proezd, Moscow, 125167, Russia

Contacts: Zhukov Oleg Borisovich, *ob.zhukov@yandex.ru*

Introduction. Intermittent priapism is characterized by recurrent painful episodes of prolonged erection, predominantly at night (NPP), waking the patient and disturbing his sleep. NPP resolves spontaneously and alternates with periods of detumescence. It occurs from once a week to several episodes of erection per night. The pathophys-iology of NPP is not fully understood. In vivo and in vitro studies suggest that the underlying mechanisms of the disease include an imbalance between vasorelaxant and vasoconstrictive processes responsible for erection and detumescence. In foreign literature, NPP is designated as sleeprelated painful erection (SRPE). In Russian and foreign literature, there are no convincing randomized clinical trials on the treatment of this rare condition.

The aim of the study. To evaluate the effectiveness and safety of complex X-ray endovascular technologies in the treatment of nocturnal intermittent priapism.

Material and methods. Patient B., 73 years old, came in February 2024 with complaints of debilitating, prolonged, painful nocturnal erections not associated with sexual activity up to several times a week, sometimes relieved by positioning on the side with the knees brought to the stomach. Similar complaints for 12 years, the patient also com-plained of nocturia up to 2-3 times, pollakiuria, weight loss. During clinical and urological examination, including a study of monitoring nocturnal penile tumes-cence, the diagnosis of NPP was confirmed. Clinically significant benign prostatic hyperplasia was detected as a concomitant disease. Stage 2. Attempts at multiple outpatient treatment with antiandrogens, nootropics, hypnotics, antidepressants, vascular, neurotropic and anticonvulsant drugs were unsuccessful. At the end of March, X-ray endovascular embolization of the tributaries of the internal iliac vein system on the left was performed. Bilateral superselective embolization of prostatic arteries, bilateral embolization with autologous blood clots of the distal branch-es of the pudendal arteries.

Results. In the postoperative period, after 7, 14, 30, 90 days of dynamic observation, the patient noted a subjective improvement in the quality of life, the absence of painful night tumescence, an improvement in the quality of urination, and normalization of vascular penile blood flow according to the data of triplex ultrasound examination of the penis.

Conclusion. A successful case of complex X-ray endovascular treatment of NPP based on modern neurourological examination is presented.

Keywords: nocturnal intermittent priapism, sleep, pain, erection, painful erection X-ray endo-vascular embolization with autologous blood clot, nocturnal penile tumescence, Doppler examination of penile vessels. Sleep related painful erection (SRPE).

Abbreviations: Nocturnal intermittent priapism (NIP), Erectile dysfunction (ED), Penile Doppler ultrasound (РДИ).

Введение

Приапизм – патологическая пролонгированная эрекция, не связанная с сексуальной стимуляцией, продолжительностью более четырех часов [1, 2]. Он представляет собой такое нарушение механизма физиологии эрекции и детумесценции, при котором обычно поражаются только кавернозные тела, в то время как спонгиозное тело уретры, включая головку, остается интактным. Различают артериальный (неишемический, высокопотоковый), венозный (веноокклюзивный, низкопотоковый) и ночной перемежающийся приапизм (НПП), характеризующийся повторяющимися болезненными эпизодами продолжительной эрекции преимущественно в ночное время. Также различают первичный или вторичный приапизм, являющийся проявлением основного заболевания. Данные формы приапизма отличаются между собой этиологией, патогенезом, клиническими проявлениями и тактикой лечения [3]. При артериальном приапизме в газовом составе крови кавернозных тел определяется нормоксия и отсутствие ацидоза [4]. Артериальный высокопотоковый приапизм чаще всего происходит вследствие травмы кавернозных артерий полового члена и формирования патологической фистулы между артериальным сосудом и кавернозным синусом [3, 9]. Для этой формы приапизма характерно отсутствие нарушений венозного оттока и ишемии, повреждения и фиброза ткани кавернозных тел, при этом продолжительность патологического состояния может длиться месяцами и годами, изредко приводя к нарушению эрекции [7, 8]. При венозном приапизме, возникающем чаще на фоне серповидно-клеточной анемии, талассемий, метаболических нарушений, лекарственного воздействия, остеонекроза, опухоли органов таза, развивается гипоксия ткани кавернозных тел, ацидоз пенильной крови, ишемия полового члена, что ведет к последующему фиброзу и в ряде случаев к частичному некрозу кавернозных тел [1, 5, 6].

В зарубежной литературе НПП обозначается как болезненная эрекция, связанная со сном (sleep related painful erection – SRPE). SRPE впервые описал Karacan I. в 1971 году [10]. По его мнению, это касается 1% мужчин, имеющих проблемы с эрекцией или половой функцией. Средний возраст, по данным автора, при постановке диагноза составляет 40 лет. Болезненная эрекция при НПП может возникать от одного раза в неделю при легкой форме до нескольких раз за ночь при тяжелой форме заболевания. Данная эрекция, не связанная с половой активностью, приводит к ночному пробуждению больного от боли в половом члене и астенизации его состояния при длительном течении. Длительность эпизодов НПП может увеличиваться, и тогда он может перейти в классический ишемический приапизм с последующим формированием эректильной дисфункции. Основная патофизиология НПП до конца не изучена. Исследования in vivo и in vitro предполагают, что лежащие в основе механизмы включают дисбаланс между вазорелаксантными и вазоконстриктивными процессами, ответственными за эрекцию и детумесценцию. Триггеры рецидива НПП многофакторны. Они включают изменения в микроокружении кавернозного тела, нарушения регуляции в центральной и периферической нейрональных системах, снижение регуляции адренорецепторов, чрезмерной секреции нейротрансмиттеров и последующей чрезмерной кавернозной миорелаксации или активности мышц промежности [11]. Важным социально-медицинским фактором является тот факт, что от момента манифестации заболевания до постановки диагноза проходит не менее 5 лет [12].

Отсутствие рандомизированных клинических исследований НПП не позволяет установить консенсус по его лечению. Имеются указания на эффективность баклофена, наиболее часто используемого лекарства, относящегося к центральным миорелаксантам, реже используются ингибиторы PED5, встречаются описанные случаи использования антипсихотических нейролептиков за счет их антихолинергического эффекта, связанного со снижением вазодилятации и расслабления гладких мышц пещеристых тел [13].Данных о рентген-эндоваскулярном лечении НПП в доступной нам литературе мы не встретили.

Цель исследования

Оценить эффективность и безопасность рентген-эндоваскулярных технологий в лечении НПП.

Материалы и методы

Больной Б. 73 лет по рекомендации профессора лечащего врача-уролога обратился в феврале 2024 года с жалобами на изнуряющие продолжительные болезненные ночные эрекции, не связанные с половой активностью, до нескольких раз в неделю, иногда купирующиеся позиционно на боку с приведенными коленями к животу. Подобные жалобы отмечал в течение 12 лет, несмотря на многочисленные курсы лечения. Также больного беспокоили ноктурия до двух раз, не связанная с ночными эрекциями, поллакиурия, снижение массы тела.

При осмотре: рост 168 см, вес 48 кг, индекс массы тела 17.01, в сознании, память сохранена, менингиальных знаков нет, зрачки D = S, реакция зрачков живая, язык по средней линии, мышечный тонус не

Рис. 1. *Внешний вид больного Б. 73 лет*

изменен, бульбо-кавернозный рефлекс чуть замедлен, брюшной и кремастерный рефлекс в норме, кожные покровы сухие, половой член не напряжен, ER = 0, имеется ортостатическое левостороннее варикоцеле 2-й стадии, яички обычной консистенции без признаков уменьшения в размерах, при пальцевом ректальном исследовании определяется увеличенная в два раза предстательная железа со сглаженной междолевой бороздой. IPSS = 12, L = 4, согласно визуальной аналоговой шкале боли (ВАШ) ощущения при ночной эрекции оценил в 7 баллов. Ранее неоднократно проходил стационарное лечение и дообследование (табл. 1).

На основании клинико-урологического обследования больному установлен диагноз N48.3 МКБ 10,(МКБ 11-GB06.), назначено амбулаторное дообследование. В лабораторных тестах существенных изменений не выявлено, глюкоза крови 4.0 ммоль/л, ПСА 2.1 моль/л, объем простаты 42 см^3.

В режиме ультразвукового триплексного исследования данных за структурно-органические изменения и артериовенозную фистулу полового члена не выявлено. Определяется ускоренный кровоток в кавернозных артериях до 92 см/с. Высокорезистентный тип допплеровской кривой (рис. 2).

При ТРУЗИ дополнительно определяются расширенные вены перепростатического венозного сплетения до 5–7 мм, более выраженные слева.

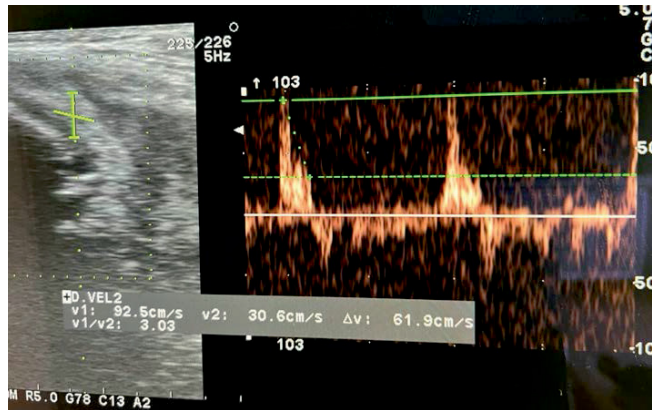

Рис. 2. *Ультразвуковое триплексное исследование сосудов полового члена; выявлен ускоренный кровоток в кавернозных артериях до 92 см/с*

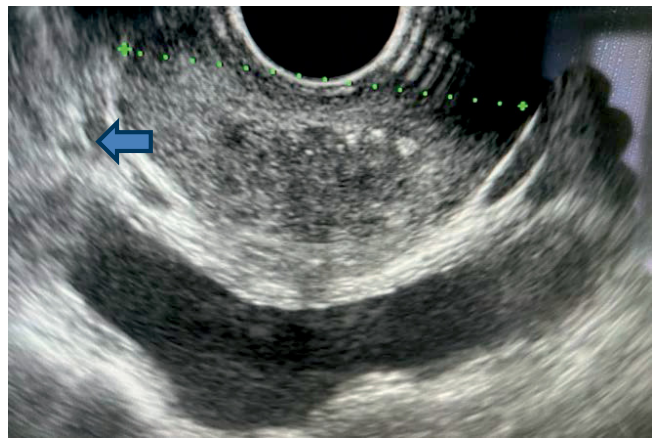

Рис. 3. *При ТРУЗИ дополнительно определяются расширенные вены перепростатического венозного сплетения до 5–7 мм*

При УЗИ мошонки выявлена небольшая киста правого придатка яичка до 4 мм, гидроцеле с двух сторон до 15.0.

По данным МРТ головного мозга – очаговые, церебральные изменения сосудистого характера, микроангиопатии (рис. 4).

По данным МСКТ брюшной аорты и ее ветвей малого таза выявлено: признаки умеренного сужения проксимального и среднего отделов левой общей подвздошной вены как причины венозного полнокровия в области таза, умеренная аортомезентериальная компрессия левой почечной вены, субкапсулярная киста правой почки диаметром 16 мм Босниак 1 (рис. 5–7).

По данным нейрофизиологического обследования полового члена наблюдаются признаки генерализованной вегетативной денервации, более выраженной в области промежности, по сравнению с ладонями. Преобладание уровня активности парасимпатического отдела ВНС над симпатической (рис. 8).

Табл. 1. *История заболевания Б-73г*

№, год	Клиника/диагноз	Лечение	Эффект	Осложнения
1. Октябрь 2011 г.	ГКБ № 14 им. В.Г. Короленко, г. Москва; НПП	Антиандрогены (флутамид)	Нет	Двусторонняя гинекомастия, узловая форма – оперативное лечение. Отмена Флутамида
2. Декабрь 2011 г.	НИИ нейрохирургии им. Бурденко; распространенный остеохондроз всего позвоночника с деструкцией и протрузией диска L4-5 – корешковый синдром. Рекомендована МРТ головного мозга и нижнегрудного и пояснично-го, крестцового отдела позвоночника: конуса и эпиконуса (L-4-5-S1-2)	Ноотропный препарат с анксиолитической активностью (Фенибута, Финлепсина). На момент осмотра данных за вертеброгенное влияние на возникновение НПП не выявлено	Нет	Синдром беспокойных ног?
3. Март 2012 г.	НИИ урологии. Ночной перемежающийся приапизм	Находился на стационарном лечении 16 дней с диагнозом Ночной перемежающийся приапизм. Было проведено мониторирование ночных эрекций RegiScan, на котором выявлено 4 эпизода эрекции продолжительностью от 11–15 минут с достижением ригидности 60%. Терапия во время нахождения Баклофеном 75 мг в сутки без положительного эффекта. Выписан с рекомендациями к приему Мелаксена (адаптогенное средство [Снотворные средства], Валокордина.	Нет	На фоне приема препаратов изменений в ночной эректильной активности не наблюдал
4. Апрель 2012 г.		Находился на стационарном лечении в ГКБ № 50 (Москва) с диагнозом перемежающийся ночной приапизм на фоне астеноневротического синдрома, хронический бактериальный калькулезный простатит в фазе стойкой ремиссии. Хроническая люмбоишалгия, больше слева на фоне остеохондроза пояснично-крестцового отдела позвоночника. Назначен курс лечения: Мильгамма 1 драже 2 р/д. Физиотерапия: воротник – 7. Беллатаминал – 1 таб. 2 р/д. Фенозепам – 1 мг 2 р/д. Пентоксифиллин – 0,1 мг 2 р/д .	Незначительный	На фоне приема отмечал снижение частоты возникновения ночных эрекций (с 6 до 3), но полностью не прекратились
5. Декабрь 2013 г.	НИИ неврологии. Дегенеративные изменения пояснично-крестцового отдела. Люмбалгия. НПП	Нейротрофическая сосудистая хондропротекторная терапия	Нет	На фоне приема препаратов изменений в ночной эректильной активности не наблюдал
6.	НИИ неврологии повторно. Дегенеративные изменения позвоночника, перемежающийся приапизм, астенодепрессивный синдром	Вальдоксан (антидепрссант) – 6 месяцев	Нет	Нарушение сна
7. 2023 г.	Проконсультирован психиатром – острых психических расстройств не выявлено	Рекомендаций нет	Нет	

8. Январь 2023 г.	Консультирован сердечно-сосудистым хирургом, выставлен диагноз Атеросклероз артерий нижних конечностей. Диффузное стенозирование артерий н/к ХАН 1 ст.	Рекомендована терапия: Клопидогрел 73 мг 1 р/д, Розувастатин 10 мг 1 р/д., Цилостазол 100 мг 2/д.	Нет	На фоне приема препаратов изменений в ночной эректильной активности не наблюдал
9. Апрель 2023 г.	Проходил диспансеризацию, рекомендовано к постоянному приему	Рекомендованы аналогичные препараты. Клопидогрел 73 мг 1 р/д., Розувастатин 10 мг 1 р/д., Цилостазол 100 мг 2 р/д., принимает нерегулярно	Нет	Сон нарушен из-за НПП

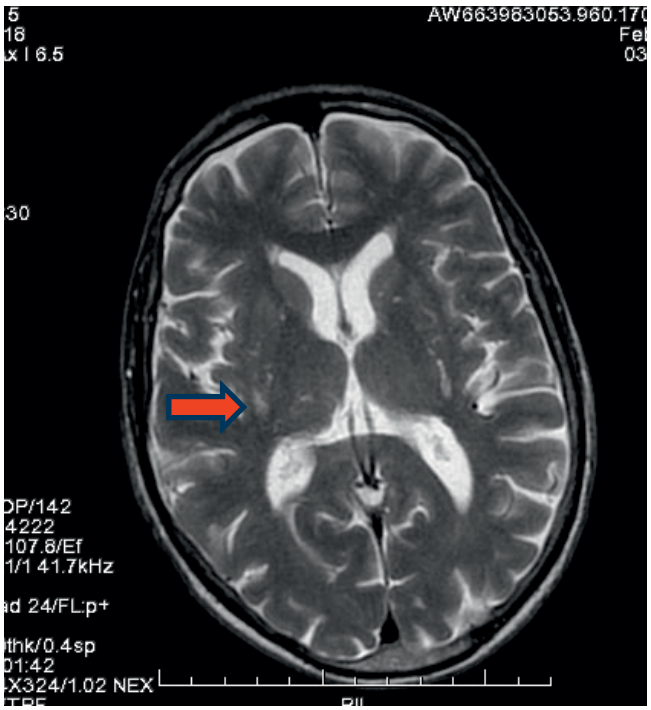

Рис. 4. *МРТ головного мозга: очаговые церебральные изменения сосудистого характера – микроангиопатии*

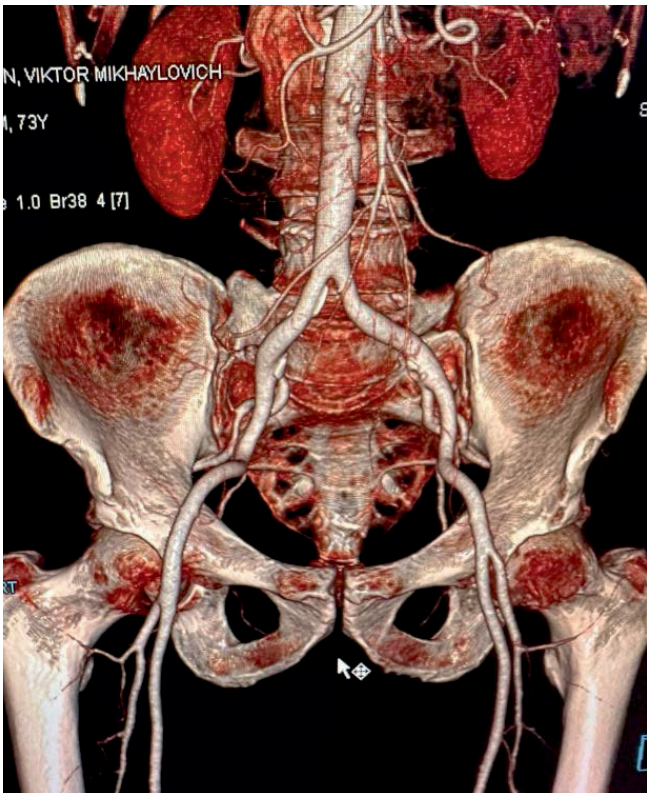

Рис. 5. *МСКТ брюшной аорты и ее ветвей малого таза*

По данным мониторинга ночных пенильных тумесценций, выполненного на аппарате «Андроскан» (ООО «МИТ», Россия), выявлено три эпизода ночной тумесценции с увеличением диаметра более 30% от первоначальной суммарной продолжительности 30 минут (в 2:30, 4:30, 5:30; рис. 9), совпадающие с эпизодами НПП и болей в половом члене.

29.03.2024 больной Б. оперирован в ГБУЗ ВО «Александровская РБ». Пациенту проведена эмболизация притоков системы внутреннеподвздошной вены слева (рис. 10, 11). Двусторонняя суперселективная эмболизация простатических артерий (рис. 12), двусторонняя эмболизация аутологичным сгустком крови дистальных ветвей пудендальных артерий.

Ход операции. Стандартный доступ в правой кубитальной вене. При селективной ренофлебографии отмечается компрессия левой почечной вены в месте прилегания к верхней брыжеечной артерии. В связи с отсутствием рефлюкса в тестикулярную вену и клинически незначимом варикоцеле склеротерапия ее не проводилась. Компрессия левой почечной вены составила 60%. При селективной иллиакофлебографии отмечается выраженная флебоэктазия и вено-венозный переток в область сакрального сегмента позвоночника.

Для эмболизации данной флебоэктазии и вено-венозного перетока использовали систему «КАП» – жидкий нерассасывающийся неадгезивный рентгеноконтрастный полимерный имплантат 2.0 вязкостью 34 сСт (мм^2/с) с наличием последующего стаза контраста в вене (рис. 11).

Рис. 6. *Признаки умеренного сужения проксимального и среднего отделов левой общей подвздошной вены*

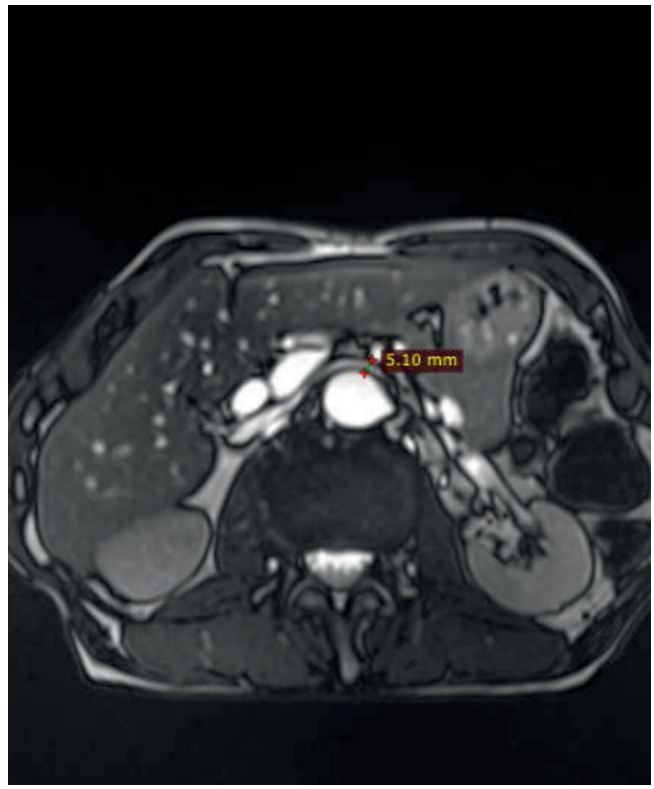

Рис. 7. *Сужение левой почечной вены между аортой и верхней брыжеечной артерией*

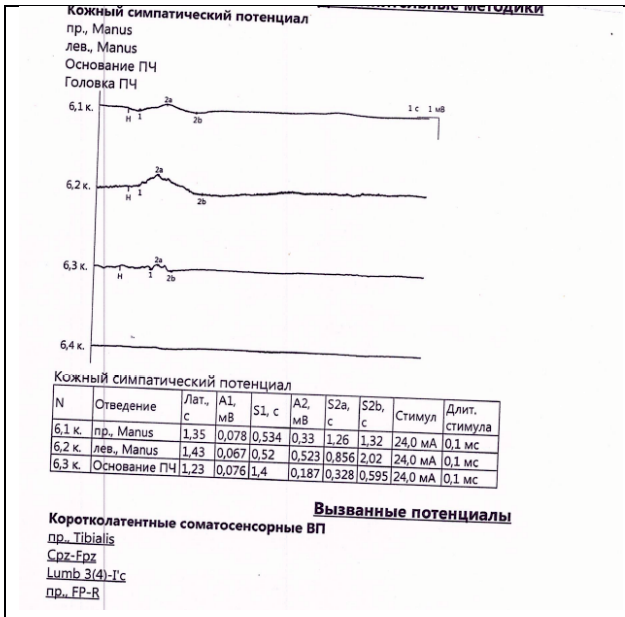

Вызванный кожный симпотический потенциал полового члена ВКСП

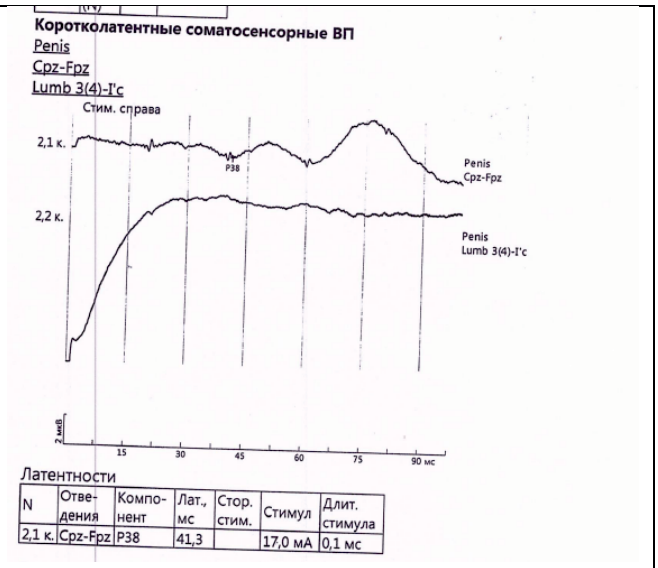

Коротколатеральные соматосенсорные вызванные потенциалы полового члена ССВП ПЧ

Рис. 8. *Нейрофизиологическое обследование полового члена*

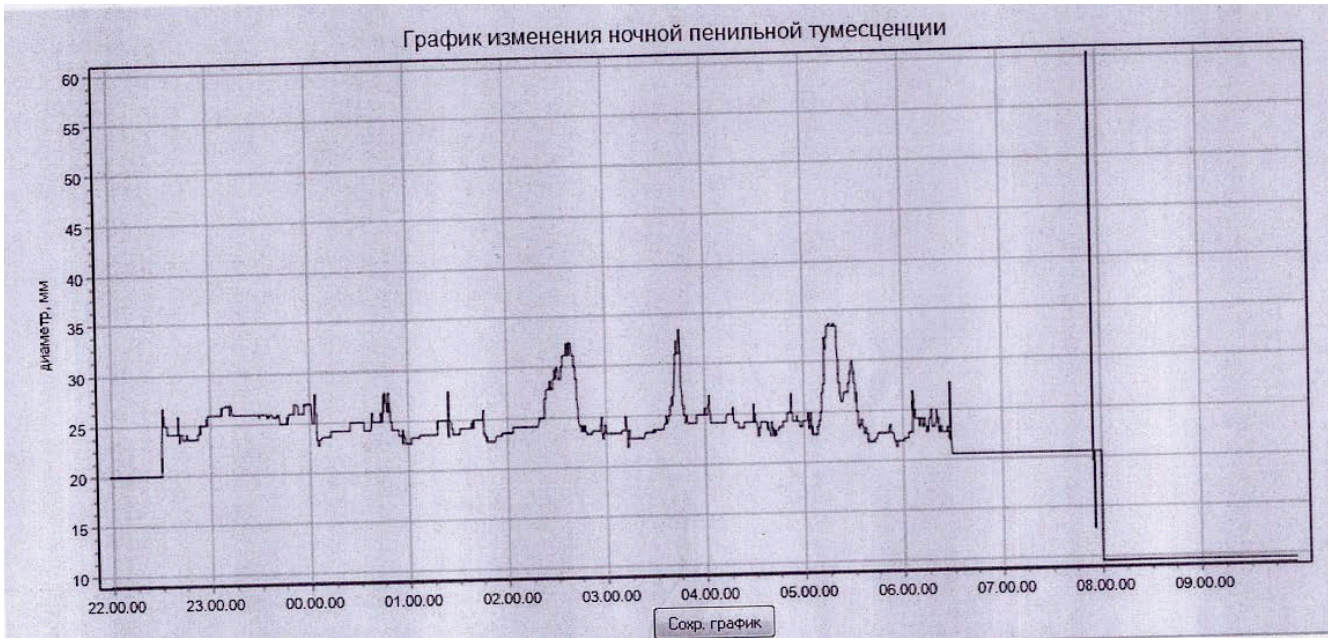

Рис. 9. *Мониторинг ночных пенильных тумесценций перед операцией*

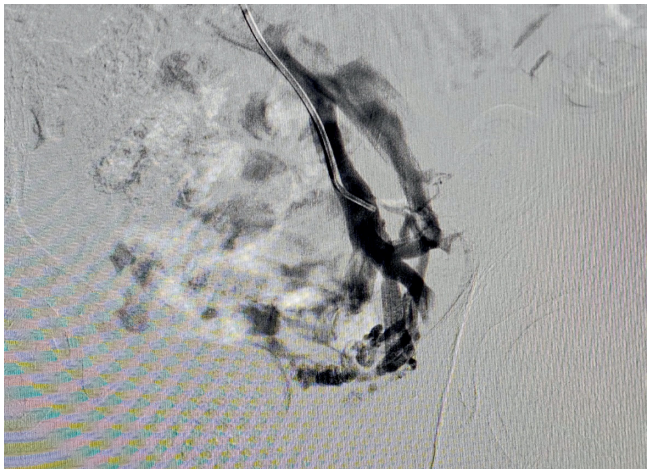

Рис. 10. *Селективная флебография. Визуализируется выраженный вено-венозный переток в область сакрального сегмента позвоночника*

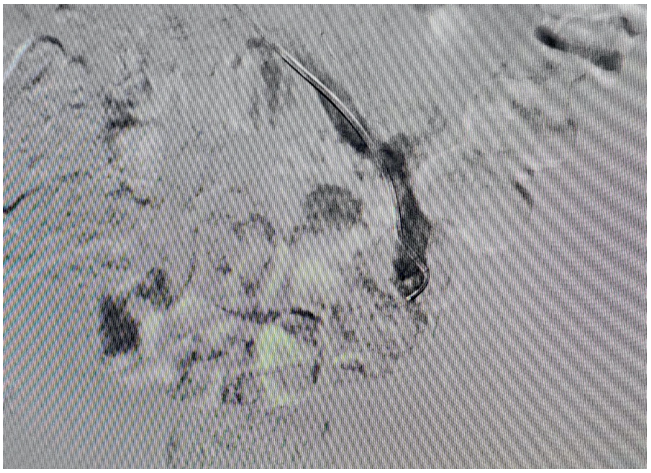

Рис 11. *Эмболизация флебоэктазии сакрального сегмента притока внутренней подвздошной вены.*

Катетер, интродюсер удалены. Пунктирована правая плечевая артерия. Диагностический катетер проведен в системы внутренней подвздошной артерии справа. Коаксиально в пудендальную артерию введен микрокатетер диаметром 2.1F. Проведена селективная артериография, по данным которой простатическая артерия под прямым углом отходит от правой пудендальной артерии. Суперселективно до исчезновения паренхиматозной фазы контрастирования проведена эмболизация раствором ПВА 200 нМ в объеме 2,5 мл (рис. 12). Аналогичная операция проведена слева. Анатомия отхождения левой простатической артерии асимметричная, также от пудендальной артерии, но немного проксимальнее.

Микрокатетер 2.1F проведен максимально в дистальное сосудистое русло до ощущения сопротивления. Артериальный аутогемосгусток с контрастным препаратом объемом до 10.0 шприцем введен в область бифуркации на дорсальную и кавернозные артерии. Введение аутогемосгустка по микрокатетеру осуществляли до остановки кровотока в дистальном русле с последующим рентгеновским контролем, выявившим резкое обеднение артериального кровотока справа (рис. 13).

Аналогичная операция проведена была слева.

Рис. 12. *Этап эмболизации правой простатической артерии*

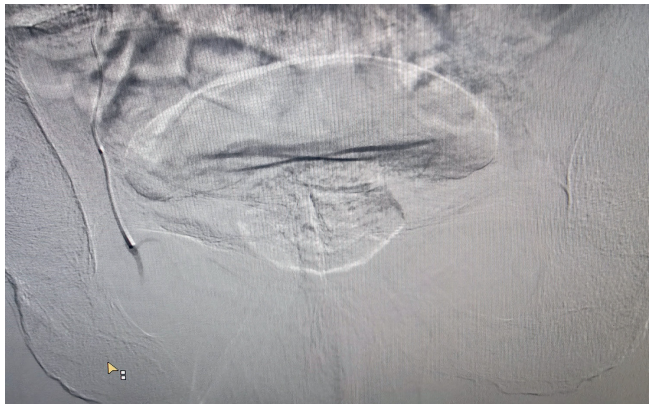

Рис. 13. *Резкое обеднение артериального кровотока в бифуркации правой пудендальной артерии*

Катетеры и интродюсер удалены. Наложена компрессионная повязка.

В послеоперационном периоде осложнений хирургического характера не отмечено. Мочеиспускание самостоятельное, примеси крови визуально и в лабораторных тестах нет. Больной отмечает отсутствие НПП и болевого синдрома. Выписан на третьи сутки пребывания в стационаре.

В послеоперационном периоде через 7, 14, 30 и 90 дней динамического наблюдения пациент отметил субъективное улучшение качества мочеиспускания, IPSS = 8, L = 3. По данным ТРУЗИ, объем простаты уменьшился на 24% от исходного за счет уменьшения в размерах аденоматозных узлов до 24 см^3. По данным УЗДГА полового члена через 25 дней определяется снижение артериального кровотока в кавернозных артериях до 22,8 см/с (рис. 14А, Б).

По данным мониторинга ночной эрекции, отсутствуют ранее выявленные эпизоды пенильной тумесценции, которые можно считать достоверными при увеличении диаметра более 30% от исходного и продолжительностью более 10 минут каждая [14].

Больной находится под динамическим наблюдением, эпизодов ночной болезненной эрекции более не отмечает, мочится самостоятельно удовлетворительно. К сексуальной жизни интереса не проявляет. Спонтанных эрекций нет.

Обсуждение

Эпидемиологических данных о НПП нет. В доступной нам литературе PubMed с 2016 по 2024 год найдено 26 работ. Чаще всего зарубежные публика-

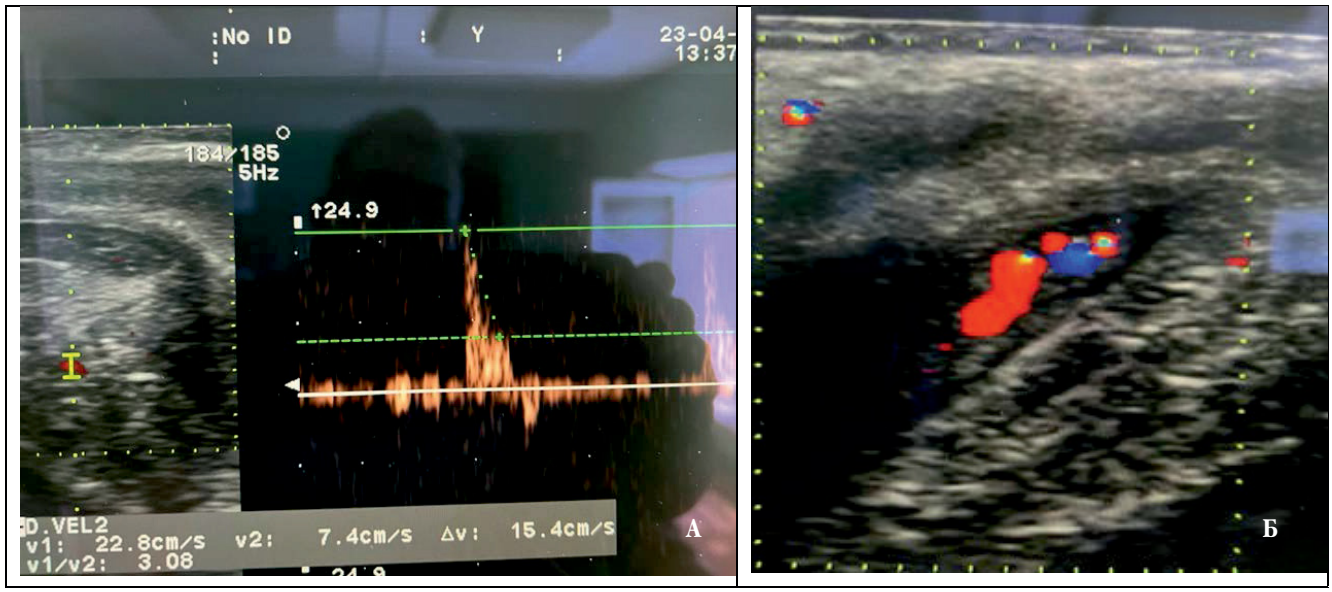

Рис. 14А. *УЗДГА полового члена. Через 25 дней определяется снижение артериального кровотока в кавернозных артериях до 22.8 см/с*
Рис. 14Б. *Дуплексный УЗИ: кровоток в кавернозной артерии после операции*

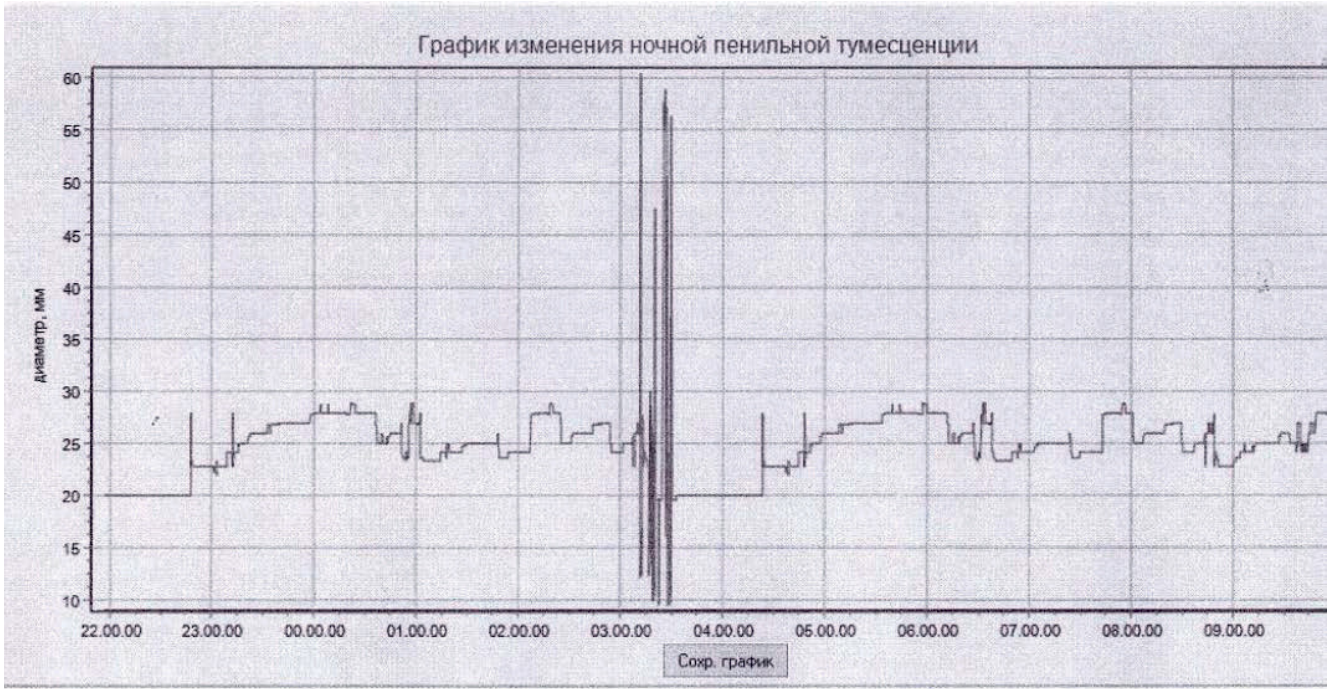

Рис. 15. *Отсутствуют ранее выявленные эпизоды пенильной тумесценции*

ции освещают это заболевание в формате клинического случая (Case Reports). Этиологические факторы этого заболевания также изучены мало (Yarak N., 2024). Возможными триггерами рецидива НПП являются дискоординация центральной и периферической нервной системы, нарушения сократительной способности гладкой мускулатуры кавернозных синусов, снижение регуляции адренорецепторов и нейротрансмиттеров, а также образование тромбоза в интракавернозных венулах на фоне гиперволемии [12, 13]. При НПП ключевой проблемой является нарушение регуляции тонуса гладкой мускулатуры вегетативной нервной системой с участием таких агентов, как ацетилхолин, оксид азота (NO), циклический гуанозинмонофосфат (цГМФ), протеинкиназа G (PKG), норэпинефрин и система нейрональной NO-синтазы [15].

В некоторых случаях пусковым механизмом НПП может явиться серповидно-клеточная анемия, у пациентов с апноэ во сне в связи с эпизодами гипоксии кавернозных тел [16].

Рецидивирующий перемежающийся приапизм характеризуется повторяющимися эпизодами эрекции чаще всего ночью, не связанной с сексуальной стимуляцией. Крайне редко встречается у пациентов с травмой спинного мозга (ТСМ). Доктор Engin Koyuncu в 2021 году наблюдал подобный случай. Он описал 20-летнего мужчину с тетраплегией степени А по шкале травм позвоночника Американской ассоциации травм позвоночника (ASIA) 5-го уровня в результате несчастного случая при дайвинге 2 года назад. Он заявил, что повторяющиеся эрекции полового члена возникали до 15–20 раз в день и ночью и длились до 20 минут каждый раз, не были связаны с сексуальным интересом или стимуляцией. Ему прописали баклофен по 10 мг два раза в день. Частота и продолжительность эрекций снизились до 3–5 раз в день продолжительностью около 5 минут каждая, что лучше переносилось больным [17].

В ситуации с оперированным нами больным Б. 73 лет мы предполагаем нейроваскулярную причину НПП. Все ранее перенесенные попытки медикаментозной коррекции данного больного антиандрогенами, ноотропами, снотворными, антидепрессантами, нейролептиками и противосудорожными препаратами успеха не имели. Показаний для проведения шунтирующих операций у больного не было. Однако выраженный болевой синдром, нарастающая астенизация и субдепрессивное состояние больного послужили причиной для разработки плана лечения и коррекции этого сложного хронического заболевания.

Врожденная гиперволемия вен таза вследствие аортомезентериальной компрессии левой почечной вены, нераспознанного синдрома Мэй – Тернера и дизрегуляции в вегетативной нервной системе полового члена с преобладанием парасимпатического влияния, по данным нейрофизиологического обследования, привело к хроническому компартмент-синдрому в кавернозных телах с преобладанием релаксации гладкомышечных элементов кавернозных

синусов на фоне венозной их гипоксии и последующей ишемии кавернозных тел. Гипоксия привела к компенсаторной дополнительной выработке нейрональной NO-синтазы и принудительной ночной релаксации кавернозных тел полового члена, сопровождающейся ишемической болью. Интраоперационная коррекция венозной гиперволемии в системе внутренней подвздошной вены около сакрального сегмента позвоночника, а также эмболизация артерий простаты, возможно, снизили дисциркуляцию в венозной системе таза за счет уменьшения компрессии вен перипростатического сплетения и восстановления кровоснабжения пояснично-крестцового отдела позвоночника и спинного мозга.

Для этих целей мы использовали систему «КАП» в виде жидкого нерассасывающегося неадгезивного рентгеноконтрастного полимерного имплантата (ООО «Парадигма», г. Екатеринбург, регистрационный номер РЗН № 2023/19889), предназначенного для эмболизации поражений сосудистой системы, включая венозное полонокровие, обеспечивая при этом надежную окклюзию целевых сосудов. Проведенная нами транзиторная эмболизация кавернозных артерий с обеих сторон аутологичными сгустками крови, о которой мы неоднократно писали на страницах центральной медицинской прессы, привела к временному снижению градиента артериовенозной разницы кавернозных тел и восстановила нормальную гемодинамику в сосудах полового члена с положительным катамнезом заболевания около 1 года [9].

Следует отметить, что единственным достоверным инструментальным критерием, выявляющим НПП и позволяющим более достоверно судить об эффективности лечения перемежающегося приапизма, является исследование мониторинга ночной пенильной тумесценции с помощью отечественного прибора «Андроскан МИТ». Эти исследования ночной пенильной тумесценции в комплексной диагностике нарушений эрекции позволяют дифференцировать также психогенную и органическую ЭД и критерии ее клинической компенсации [18]. Нормативные параметры НПТ в виде увеличения диаметра полового члена > 30% и продолжительности тумесценции от 90 до 60 мин. за 12 ч. ночного сна являются основополагающими критериями нормы, что подтверждается анализом результатов отечественных исследований [14, 19].

Заключение

Наша работа, как и все остальные редкие научные работы по диагностике и лечению НПП, носит поисково-описательный характер единичного случая у пожилого больного. Трудности в исследовании уровня нейротрансмиттеров, регуляторных молекул эрекции и детуменсценции, а также визуализации центральных и периферических механизмов эрекции с участием вегетативной нервной системы с оценкой вклада симпатической и парасимпатической систем, которой мы ранее с успехом занимались, диктует необходимость дальнейшего изучения эректильной функции человека на междисциплинарной основе с применением современных способов объективной диагностики и патогенетически обоснованного лечения этого многофакторного заболевания [20]. Представленный нами успешный случай комплексного рентген-эндоваскулярного лечения НПП с применением аутологичного сгустка крови может служить основанием для использования подобных технологий с целью купирования артериального приапизма у взрослых и детей и расширению компетенций врачей-урологов в области рентген-хирургического купирования высокоточного приапизма [21, 22].

ЛИТЕРАТУРА / REFERENCES

1. De Magistris G, Pane F, Giurazza F. et al. Embolization of high-flow priapism: technical aspects and clinical outcome from a single-center experience. Radiol Med. 2020;125(3):288-95. DOI: 10.1007/s11547-019-01113-w.
2. Donaldson JF, Rees RW, Steinbrecher HA. Priapism in children: a comprehensive review and clinical guideline. J Pediatr Urol. 2014;10(1):11-24. DOI: 10.1016/j.jpurol.2013.07.024.
3. Nalbant I, Tuygun C, Gücük A. et al. Posttraumatic High-Flow Nonischemic Priapism. Pediatr Emerg Care. 2018;34(4):e70-e2. DOI: 10.1097/PEC.0000000000001466.
4. Bianchi G, Sachs C, Campo I. et al. Selective arterial embolization for a high-flow priapism following perineal trauma in a young gymnast. Arch Ital Urol Androl. 2018;90(3):218-9. DOI: 10.4081/aiua.2018.3.218.
5. Жуков О.Б., Щеплев П.А., Мельник Я.И. и др. Эндофаллопротезирование однокомпонентным полуригидным протезом у больного с артериовенозной фистулой кавернозной артерии и развитием приапизма // Андрология и генитальная хирургия. 2016;17(1):34-9. DOI: 10.17650/2070-9781-2016-17-1-34-39.
6. Broderick GA. Priapism and sickle-cell anemia: diagnosis and nonsurgical therapy. J Sex Med. 2012;9(1):88-103. DOI: 10.1111/j.1743-6109.2011.02317.x.
7. Rados M, Sunjara V, Sjekavica I. et al. Post-traumatic high-flow priapism treated by endovascular embolization using N-butyl-cyanoacrylate. Radiol Oncol. 2010;44(2):103-6. DOI: 10.2478/v10019-010-0024-x.
8. Baba Y, Hayashi S, Ueno K. et al. Superselective arterial embolization for patients with high-flow priapism: results of follow-up for five or more years. Acta Radiol. 2007;48(3):351-4. DOI: 10.1080/02841850701199934.

9. Лебедев Д.А., Осипов И.Б., Жуков О.Б. и др. Диагностика и рентген-эндоваскулярные методы лечения артериального приапизма у детей // Андрология и генитальная хирургия. 2024; 25(1):101–101 №1 doi.org/10.62968/2070-9781-2024-25-1-113-122.
10. Karacan I., Hursch C.J., Williams R.L., Thornby J.I. Some characteristics of nocturnal penile tumescence in young adults. Arch Gen Psychiatry. 1972;26:351–6. doi:10.1001/archpsyc.1972.01750220061011.
11. Yarak, N., El Khoury, J., Coloby, P. et al. Idiopathic recurrent ischemic priapism: a review of current literature and an algorithmic approach to evaluation and management. Basic Clin. Androl. 34, 21 (2024). https://doi.org/10.1186/s12610-024-00237-y.
12. Karsenty G, Werth E, Knapp PA, Curt A, Schurch B, Bassetti CL. Sleep-related painful erections. Nat Clin Pract Urol. 2005;2:256–60. https://doi.org/10.1038/ncpuro0184.
13. Vreugdenhil S, Weidenaar AC, de Jong IJ, van Driel MF. Sleep-related painful erections: a meta-analysis on the pathophysiology and risks and benefits of medical treatments. J Sex Med. 2018;15:5–19. https://doi.org/10.1016/j.jsxm.2017.11.006.
14. Нормативные показатели мониторинга ночных пенильных тумесценций: результаты собственных наблюдений и апробация разработанных нормативных критериев. М.Е. Чалый, Д.А. Охоботов, А.А. Стригунов и др. // Урология. 2022; (5): 39–45.
15. Habous M., et al. Noninvasive treatments for iatrogenic priapism: Do they re-ally work? A prospective multicenter study. Urol Ann, 2016. 8: 193. https://pubmed.ncbi.nlm.nih.gov/27141191.
16. Saffon Cuartas J.P., et al. Treatment of Priapism Secondary to Drugs for Erectile Dysfunction. Adv Urol, 2019. 2019: 6214921.
17. Nolan VG, Wyszynski DF, Farrer LA, Steinberg MH. Hemolysis-associated priapism in sickle cell disease. Blood. 2005;106(9):3264–7. http://www.ncbi.nlm.nih.gov/pubmed/15985542
18. Engin Koyuncu 1, Özlem Taşoğlu 1, Ali Orhan 1, Sibel Özbudak Demir 1, Neşe Özgirgin 1 Recurrent priapism in spinal cord injury: A case report. 2021 Mar; 44(2):331-333. DOI: 10.1080/10790268.2019.1613781. Epub 2019 May 10.
19. Жуков О.Б., Васильев А.Э. Метод регистрации ночной пенильной тумесценции для оценки эффективности рентген-эндоваскулярного лечения васкулогенной эректильной дисфункции. 202; 24(1):23–31. DOI: 10.17650/2070-9781-2023-24-4-00-00.
20. Нейрогенные механизмы регуляции эрекции и роль современных методов нейровизуализации в диагностике эректильной дисфункции. // Медицинская визуализация. 2005:(2): 9–17. Жуков О.Б., А.Р. Зубарев, М.В. Кротенкова, Р.Н. Коновалов, П.А. Федин, П.Г. Шварц.
21. Гамидов С.И., Акинфиев Д.М., Шатылко Т.В., Маммаев Р.У., Родин И.М. Эмболизация артериокавернозной фистулы при артери-альном приапизме: клинический случай. Андрология и генитальная хирургия. 2024;25(1):133–138. https://doi.org/10.62968/2070-9781-2024-25-1-133-138.
22. Яровой С.К., Хромов Р.А., Шиповский В.Н. Артериальный приапизм как осложнение ножевого ранения промежности // Урология. 2017. № 5. С. 86–90. DOI: 10.18565/urology.2017.5.86-90.

Вклад авторов

Жуков О.Б.: разработка дизайна исследования, диагностика, оперативное лечение больного, получение данных для анализа, написание статьи
Васильев А.Э.: разработка дизайна исследования, оперативное лечение больного
Крук С.В.: разработка дизайна исследования
Аннаоразов Г.Т.: получение данных для анализа, написание статьи
Шокирова З.К.: получение данных для анализа, написание статьи

ORCID авторов / ORCID of authors

Жуков О.Б. / O.B. Zhukov: https://orcid.org/0000-0003-3872-5392
Васильев А.Э. / A.E. Vasilyev: https://orcid.org / 0000-0001-6550-1939
Крук С.В. ORCID ID: https://orcid.org/ 0009-0001-9742-324X
Аннаоразов Г.Т., https://orcid.org/0009-0009-3542-3613
Шокирова З.К. https://orcid.org/0000-0003-3628-6760

Конфликт интересов. Авторы заявляют об отсутствии конфликта интересов.

Финансирование. Работа выполнена в рамках государственного задания Министерства образования и науки России.

Соблюдение прав пациентов. Исследование одобрено междисциплинарным этическим комитетом Ассоциации сосудистых урологов и репродуктологов (протокол № 3 от 29.01.2024). Пациент подписал информированное согласие на участие в исследовании.